Die Topographie

des

Lymphgefässapparates

des

Kopfes und des Halses

in ihrer Bedeutung für die Chirurgie.

Von

Dr. **August Most,**

dirigierendem Arzte der chirurgischen Abteilung des St. Georg-Krankenhauses in Breslau.

Mit 11 Tafeln und 2 Figuren im Text.

Berlin 1906.

Verlag von August Hirschwald.

NW. Unter den Linden 68.

The University Library
Leeds

Medical and Dental
Library

STORE
Stack
WE 105
1 105
1·1

30106 004185988

Die Topographie

des

Lymphgefässapparates

des

Kopfes und des Halses

in ihrer Bedeutung für die Chirurgie.

MEDICAL LIBRARY

Von

Dr. **August Most,**
dirigierendem Arzte der chirurgischen Abteilung des St. Georg-Krankenhauses in Breslau.

Mit 11 Tafeln und 2 Figuren im Text.

Berlin 1906.
Verlag von August Hirschwald.
NW. Unter den Linden 68.

UNIVERSITY OF LEEDS
MEDICAL LIBRARY.

Alle Rechte vorbehalten.

605946

Inhaltsverzeichnis.

Seite

Einleitung 1
Technische Vorbemerkungen 2
Allgemeines über das Lymphgefässsystem 5

I. Kapitel. Die allgemeine Topographie der Drüsen an Kopf und Hals 11
Die submaxillaren Drüsen 13
Die Wangen- und Gesichtslymphdrüsen 17
Die submentalen Drüsen 20
Die Parotislymphdrüsen 22
Die oberflächlichen Cervicaldrüsen 25
Die Gl. mastoïdeae 26
Die Gl. occipitales 27
Die Gl. sublinguales 28
Die Gl. retropharyngeales 29
Die Gl. praelaryngeales und praetracheales 35
Die Gl. peritracheales und perioesophageales 37
Die tiefen Cervicaldrüsen 38

II. Kapitel. Die Lymphgefässe der Haut des Kopfes und des Halses . 50
Die Lymphgefässe der Kinn- und Lippengegend 51
Die Lymphgefässe der äusseren Nase und der Wangengegend . 56
Die Lymphgefässe der Stirn- und Schläfegegend 59
Die Lymphgefässe der Scheitelgegend 60
Die Lymphgefässe der Hinterhaupt- und Nackengegend . . 61
Die Lymphgefässe des äusseren Auges 63
Die Lymphgefässe des äusseren Ohres 70

III. Kapitel. Die Lymphgefässe drüsiger Organe des Kopfes und des Halses 79
Die Lymphgefässe der Parotis 80
Die Lymphgefässe der Gl. submaxillaris 81
Die Lymphgefässe der Schilddrüse 82

Seite

IV. Kapitel. Die Lymphgefässe der Schleimhaut der oberen Luft- und Verdauungswege 87

Die Lymphgefässe des Naseninneren 87
Die Lymphgefässe der Lippenschleimhaut 94
Die Lymphgefässe der Wangenschleimhaut 95
Die Lymphgefässe des Zahnfleisches 98
Die Lymphgefässe des Gaumens und des Mundbodens . . . 103
Die Lymphgefässe der Zunge 103
Die Lymphgefässe des Rachens 110
Die Lymphgefässe der Tube und des Mittelohres 115
Die Lymphgefässe der Speiseröhre 117
Die Lymphgefässe des Kehlkopfes und der Trachea . . . 118

Zusammenfassung 129

Einleitung.

Der Lymphgefässapparat besitzt, wie wir wissen, eine grosse praktische Bedeutung für die gesamte Medizin und nicht zum geringsten für die Chirurgie. Verbreitet sich doch eine grosse Reihe krankhafter Prozesse, die Entzündungen und bösartigen Geschwülste, zunächst und vor allem auf den Lymphwegen. Der Pathologe sowohl, wie der Kliniker wird sonach zu dem Studium dieses Gefässsystems gedrängt, dessen Kenntnis zum Verständnis und zur Beurteilung so vieler krankhafter Befunde und Symptome notwendig ist. Für den Chirurgen aber, der den Verderben bringenden Zellen maligner Tumoren mit dem Messer nachspüren muss, ist eine genaue Kenntnis jener Bahnen, auf welchen die besagten Krankheitskeime zunächst und hauptsächlich fortgetragen werden, um allmählich den Organismus zu durchseuchen, vor allem unerlässlich. Wenigstens so lange sich ihm keine anderen, aussichtsvolleren Wege zur Heilung der krebsigen Geschwülste eröffnen, wird er sich damit begnügen müssen, diese anatomischen Lymphgefässuntersuchungen zur Deutung seiner klinischen Tatsachen und zur Verbesserung seiner operativen Methoden mit heranzuziehen, damit sie ihm eine gewisse Richtschnur für sein Handeln geben. Kurzum das Studium des Lymphgefässsystems steht mit im Vordergrunde des praktischen Interesses, und speziell der Chirurg eilt gern und eifrig hin zu seiner Lehrmeisterin, der topographischen Anatomie, um auch nach dieser Richtung hin sein Wissen zum Wohle der leidenden Menschheit zu erweitern.

Nach alledem ist es vielleicht kein unfruchtbares Unternehmen, mit neueren, verbesserten Methoden zu versuchen, diese Seite der praktischen topographischen Anatomie noch etwas auszubauen.

Nachdem ich daher vor Jahren die Lymphbahnen des Testikels und des Magens studiert, bin ich alsdann an eine systematische Bearbeitung der Lymphbahnen zunächst des Kopfes und Halses herangetreten. Diese ist nun vollendet. Ein kleinerer Teil der Untersuchungen ist allerdings in einigen Einzelabhandlungen bereits veröffentlicht worden; doch habe ich erstere noch erweitert, vertieft und vor allem habe ich durch eine grosse Reihe neuer Experimente das Studium des Lymphgefässapparates des Kopfes und des Halses zu vervollständigen gesucht. Anderwärts ausgeführte, hierher gehörige Publikationen wurden, soweit angängig, nachgeprüft. Fernerhin habe ich versucht, durch klinische und speziell chirurgische Erfahrungen die anatomischen Tatsachen zu ergänzen. So hoffe ich denn in der vorliegenden Abhandlung über die Topographie des Lymphgefässapparates des Kopfes und des Halses in ihrer Bedeutung für die Chirurgie ein einigermassen abgeschlossenes Ganzes zu bieten, welches im Wesentlichen auf eigenen Studien und Untersuchungen aufgebaut ist.

Auch diese Arbeit wurde in ihrem anatomischen Teile, wie so manche andere auf demselben Gebiete, in der Breslauer kgl. Anatomie ausgeführt. Dem Vorsteher derselben, Herrn Geheimen Medizinalrat Prof. Dr. C. Hasse, sage ich für die mir gewährte Hilfe meinen herzlichsten Dank.

Technische Vorbemerkungen.

Die Kenntnis des Lymphgefässsystems liess bis in die jüngste Zeit hinein manches zu wünschen übrig; besassen wir doch keine Methode, die in leichter und vollkommener Weise uns die Forschung auf diesem Gebiete erschlossen hätte. Die ältere Injektionsmethode mit farbigen Lösungen, wie sie vor allem Teichmann verwandte, gab zwar in des Meisters Hand glänzende Resultate für das Studium der Lymphgefässnetze; für die praktisch so wichtige Topographie waren die Resultate wenig umfassende und die von Mascagni vor 130 Jahren und in dem vorigen Jahrhundert von dem berühmten Pariser Anatomen Sappey geübte Quecksilberinjektion war mühevoll und zeitraubend, so dass sie nur eine Methode Weniger bleiben konnte. Sollten gute, umfassende und praktisch brauchbare Resultate erzielt werden, musste — wie diese Forscher es taten — der eiserne Fleiss und die geduldige Arbeit fast eines ganzen Menschenlebens daran gesetzt werden. Die anderen, früher hier und da angewandten Verfahren zur Darstellung der Lymphgefässe übergehe ich; sie standen den eben erwähnten an Leistungsfähigkeit erheblich nach.

Erst als im Jahre 1896 Gerota aus dem Waldeyerschen Institut in Berlin mit einer neuen Erfindung heraustrat, die ebenso einfach und praktisch wie vollkommen erschien, war eine neue Aera geschaffen. Eine Reihe von Anatomen und Praktikern haben sich seitdem mit dieser Methode beschäftigt und haben Resultate erzielt, welche alle früheren weit übertrafen und nur bestätigen, dass sie die Vorzüge grosser Einfachheit und Vollkommenheit in sich vereinigt.

Auch ich habe mich in der vorliegenden Arbeit, soweit die Lymphgefässinjektion in Frage kam, dieses Verfahrens bedient und bin in enger Anlehnung an die Gerotaschen Vorschriften und die Stahrschen Technicismen vorgegangen. Diese Methode hat sich mir so bewährt, dass ich trotz aller Aenderungen und Vervollkommnungen, die sie anderwärts erfuhr, keine Veranlassung hatte, von ihr abzuweichen.

In Kürze rekapituliert war die von mir geübte Technik folgende:

Die Injektionsmasse wurde in derselben Weise, wie sie Gerota angibt, verwandt: Eine Aufschwemmung von Berliner Blau, Terpentinöl und Aether. Ich habe mich dabei gewöhnlich an die von Stahr (Archiv f. Anatomie, 1900) bezeichneten Masse gehalten: 4 ccm Ol. Terebinthinae, 21 ccm Aether sulfur. und ein ca. 53 mm langer Farbstoffzylinder, wie er sich aus dem Tubus herauspresst; in letzter Zeit wurde auch die Mischung öfter nach dem Augenmasse hergestellt. Filtriert habe ich sie gewöhnlich erst vor dem Gebrauch durch zwei- bis vierfache Leinewand, indem ich den Filter über der Spritzenmündung mit einem Faden befestigte und nun den Farbstoff durch das Filter mit der Spritze ansog. Grundbedingung ist dabei allerdings ein gutes und vollkommen dichtes Schliessen des Lederstempels der Spritze, was besonders nach längerem gebrauchlosen Liegen derselben und Eintrocknen des Leders schwer zu erzielen war. Ich modifizierte deshalb meine Gerota-Spritze nach Art der chirurgischen Spritzen in der Weise, dass der Lederstempel zwischen zwei Metallplatten lag, welche in Führungsstangen nach oben ausliefen. Diejenige der oberen Platte ist hohl und umschliesst die Stange der unteren Platte, auf welcher mit zentraler Oeffnung auch der Lederstempel montiert ist und welche an ihrem oberen Ende in ein Schraubengewinde ausläuft. Mittels der hier aufgesetzten, der Spritze als Druckknopf dienenden Schraube wird die Entfernung der Metallplatten von einander reguliert und dementsprechend der Lederstempel breitgepresst oder gelockert. So konnte eine grössere oder geringere Leichtigkeit der Kolbenbewegung und vor allem die Dichtigkeit des Lederstempels jederzeit erzielt werden. Selbstredend muss der Stempel stets gut eingeölt gehalten werden.

Die fein ausgezogenen Glaskanülen wurden, wie es Gerota selbst angab, mit zartem Handschuhleder in den Spritzenansatz eingedichtet.

Ueber die Injektionstechnik selbst habe ich den Publikationen von Gerota, Stahr, Bartels u. a. nicht viel hinzuzufügen; sie ist Sache der Uebung und nicht selten grosser Geduld. Das Operationsfeld muss gut beleuchtet sein; oft bediente ich mich dabei eines Stirnreflektors, wie ihn der Ohrenarzt hat. Die Injektionsstelle muss unter Umständen durch entsprechend schonende Schnitte, in der Medianlinie usw. gut zugänglich gemacht werden; sie muss

fernerhin sauber sein; von der Schleimhaut ist der Schleim, von der Haut die fettige, talkige Deckschicht usw. bei Neugeborenen zu entfernen, da diese sonst leicht die Glaskanüle verstopfen. Geschieht letzteres doch, so unterbricht man die Injektion, drückt den Stempel leicht vor, um ein Ansaugen des obturierenden Pfropfes zu vermeiden, und kürzt die Kanüle um ein bis zwei Millimeter. Dies genügt meist, um den feinen Farbstoffstrahl wiederum aus der Kanüle hervorspritzen zu sehen.

Das Objekt muss schliesslich bequem liegen, die injizierende rechte Hand gut unterstützt sein. Die Einstichstelle wird in der Richtung des Einstichs gut angespannt. Der Einstich selbst geschieht flach, vorsichtig, langsam, ohne jede Ungeduld und Force. Gelingt die Injektion, so sieht man an der Schleimhaut oder der dünnen Haut in raschem Schuss die Lymphgefässnetze sich füllen, sonst merkt man es meist an einem leichten, elastischen Gefühl am Druckknopf und dem leichten Vorwärtsdringen des Stempels. Beim Missglücken der Injektion treten Extravasate auf. Man zieht sofort die Kanüle zurück, das Operationsfeld wird abgespült, gereinigt (Bartels hat zu diesem Zweck stets die Spritzflasche zur Hand).

Als Material benutzte ich zur Injektion möglichst frische Leichen von Neugeborenen; im allgemeinen bevorzugte ich kräftige Kinder. An grösseren Kindern und an Erwachsenen habe ich ebenfalls experimentiert; hier ist die Injektion mit Rücksicht auf die bedeutenderen Grössenverhältnisse weniger lohnend. Ausserdem sind gerade beim Neugeborenen die Lymphbahnen relativ weit und sonach relativ leicht injizierbar. Schliesslich spiegeln sich gerade hier die normalen Verhältnisse am ungetrübtesten wieder; denn schon bei Kindern von wenigen Monaten ändern pathologische Drüsenschwellungen, im späteren Alter atrophische und indurative Vorgänge das Bild der Norm ganz erheblich. Wo es wünschenswert und notwendig war, wurden Leichen älterer Individuen zum Vergleich mit herangezogen und besonders zur Topographie der Lymphdrüsen wurden eine grössere Reihe Präparationen an Erwachsenen ausgeführt. Nach der Injektion liess ich die Objekte meist 12 bis 24 Stunden liegen, da auch wir hier die Erfahrung gemacht haben, dass die Injektion auf diese Weise eine vollkommenere wird. Ob nun der verdunstende Aether der Farbmischung das Blau vorwärtssaugt, oder ob Aenderungen in der Gewebsspannung die treibende Kraft sind, sei dahingestellt.

Konserviert wurden die Objekte meist nach Kaiserling, sehr häufig auch in Formalin. Bei erstgenanntem Verfahren habe ich wiederholt mit der Ansiedelung von Schimmelpilzen zu kämpfen gehabt, wenn ich, wie ich es stets tue, alle Injektionspräparate mit Nummern versehen — nach Anlegung des Protokolles und einer kleinen Skizze — noch längere Zeit behufs späteren Vergleiches in einem Gefäss aufbewahrte. Bessere und schönere Demonstrationspräparate wurden für die Sammlung in Einzelgefässen ebenfalls nach Kaiserling konserviert. Ueber die neuerdings von Bartels empfohlenen Konservierungsverfahren habe ich noch keine persönlichen Erfahrungen.

Präpariert habe ich früher meist am frischen Präparat, es hat dies den Vorteil, die Injektion am weichen, farbenfrischen Objekt besser verfolgen und sie sogar durch vorsichtige, an den Lymphstämmen ausgeübte, vortreibende Be-

wegungen mit dem Skalpellstiel noch vervollkommnen zu können. Später habe ich meist — aus Rücksichten der Zeiteinteilung — am konserviorten Objekt präpariert.

Zum Schluss hebe ich noch hervor, dass die Zahl der hier verwandten Injektionspräparate eine sehr grosse, wohl mehrere Hundert übersteigende ist. Jeder Detailfrage wurden mindestens sechs, der Bearbeitung eines Organs oder einer Region dementsprechend mehr, oft 20—40 brauchbare Präparate zugrunde gelegt, um so der bekannten Variationsbreite der Lymphgefässtopographie Rechnung zu tragen.

Die Abbildungen sind nach Originalpräparaten angefertigt. Soweit dieselben von Erwachsenen entnommen sind, entsprechen sie einem konkreten Falle, bei dem mir der Drüsenbefund besonders typisch erschien. Die Abbildungen der Injektionspräparate bei Neugeborenen sind meist Kombinationsbilder aus zwei oder drei besonders guten Objekten, welche den regelmässigen Typus am klarsten wiederzugeben schienen.

Die Ausführung der Zeichnungen verdanke ich zum grössten Teile Herrn cand. med. Max Plessner und zum Teile auch dem Breslauer Universitätszeichner Herrn Dr. Löschmann.

Literatur. Bartels, Zur Behandlung und Konservierung nach Gerota angefertigter Injektionspräparate. Anatom. Anzeiger. 1904. Bd. XXV. No. 11. — D. Gerota, Zur Technik der Lymphgefässinjektion. Anatom. Anzeiger. 1896. Bd. XII. No. 8. — Paolo Mascagni, Vasorum lymphaticorum corporis humani historia et ichnographia. 1785. — Poirier et Cunéo, Les lymphatiques. Paris 1902. Masson et Co. — Polano, Zur Technik der Darstellung von Lymphbahnen. Deutsche med. Wochenschr. 1902. No. 27. — Dalla Rosa, Ueber Lymphgefässinjektionen. Verhandlungen der anatom. Gesellsch. 1900. — Sappey, Anatomie, physiologie, pathologie des vaisseaux lymphatiques. Paris 1874. — Stahr, Zahl und Lage der submaxillaren Lymphdrüsen. Arch. f. Anatomie. 1898. — Stahr, Der Lymphapparat der Nieren. Arch. f. Anat. Leipzig 1899. — Teichmann, Das Saugadersystem. Leipzig 1861.

Allgemeines über das Lymphgefässsystem.

Die Lymphgefässnetze stellen ein zartes und je nach dem Orte ihres Vorkommens ein dichteres oder spärliches Maschensystem dar. Im allgemeinen besteht das von Teichmann aufgestellte Gesetz zu Recht, wonach „ihr Reichtum, ähnlich wie ihre Weite, von dem mehr oder weniger lockeren Gewebe, in welchem sie ein-

gebettet liegen, abhängt“ (conf. Teichmann, Das Saugadersystem, Leipzig 1861). Die Lymphgefässnetze sind flächenhaft, zum Teil sogar, wie in der Haut und in manchen Schleimhautpartien, zweifach übereinander angeordnet. An gewissen Stellen schliessen sich die Maschen der Netze zu grösseren Gefässchen zusammen, die alsbald durch Zusammenfluss mehrerer solcher zarten Adern zu Lymphgefässstämmchen werden. Diese Lymphgefässstämme erhalten alsbald Klappen, welche meist ziemlich dicht gestellt sind, sodass bei stärkerer Füllung die Gefässe ein perlschnurartiges Aussehen erhalten durch Blähung der zwischen den Klappen befindlichen Kanalstrecken. Die Lymphgefässstämme ziehen nun in mehr oder weniger geradem oder geschlängeltem Verlauf, unter häufigen Kreuzungen und Anastomosen zu den regionären Drüsen oder Drüsengruppen hin.

Der Verlauf der Lymphgefässe ist im allgemeinen ein mehr oder weniger unregelmässiger: nicht selten ziehen ein oder mehrere Stämme unter Umgehung oder Ueberspringen der regionären Lymphknoten zu benachbarten oder entfernteren Drüsen, ja sogar zu Drüsen der anderen Körperseite und dies mitunter — wie wir sehen werden — so häufig, dass auch der Praktiker mit diesen „Unregelmässigkeiten“ zu rechnen hat.

Mancherorts durchsetzen gewisse Lymphgefässstämme, ehe sie die zugehörige Drüsengruppe erreichen, vereinzelte Lymphknötchen, welche meist durch ihr kleines unbedeutendes Volumen und vor allem durch die Unregelmässigkeit ihres Vorkommens charakterisiert sind; sie sind nur in den Verlauf jener Gefässstämme eingeschaltet und können sonach zutreffenderweise als „Schaltdrüsen“ bezeichnet werden. So scheinbar unbedeutend diese nun sind und so unregelmässig sie auch vorkommen, so wichtig können sie im Falle der Erkrankung für den Praktiker werden. Ich erinnere nur an die neuerdings erst wieder klinischerseits hervorgehobenen Wangenlymphdrüsen.

Trotz all' dieser Unregelmässigkeiten kann man im Lymphgefässverlauf doch gewisse Normen als typisch hinstellen, denen sie in der Regel folgen und von welchen sie eben nur in geringerem oder grösserem Masse abweichen.

Im allgemeinen kann man wohl sagen, dass die Lymphgefässe sich meist dem Verlaufe der Blutgefässe

und speziell dem der Venen mehr oder weniger anschliessen und dass dort, wo grössere Arterienabzweigungen und besonders Venenzusammenflüsse stattfinden, häufig auch die Drüsen und Drüsengruppen zu finden sind.

Freilich biegen häufig genug, angesichts der eben betonten „Unregelmässigkeiten", Gefässe vom Strombett der Blutadern schlingen- oder bogenförmig ab, kehren wieder zur alten Verlaufsrichtung zurück oder aber treten zu anderen Stromrichtungen über. Immerhin wird es für das Verständnis und auch für das Gedächtnis eine gewisse Erleichterung bieten, wenn wir an dem eben beschriebenen unleugbaren topographischen Grundsatz festhalten, dass der Verlauf der Lymphgefässe im allgemeinen demjenigen der Blutgefässe mehr oder weniger entspricht.

Die Zahl und die Lage der Drüsenkörper ist ebenfalls grossen Schwankungen unterworfen. Bei krankhaften Prozessen steigt anscheinend die Zahl der Drüsen, andererseits können die Lymphknoten, besonders im höheren Alter atrophieren. Von manchen, z. B. den prälaryngealen Drüsen ist dies letztere wiederholt nachgewiesen worden. Andererseits wird man, wie ich glaube, an einer gewissen Konstanz in der Zahl der Drüsenkörper festhalten müssen. Die einzelnen Drüsen atrophieren allerdings, wenn sie in der Funktion zurücktreten, oft bis auf ein kleines, bei der Präparation nur schwer auffindbares Gebilde, um gegebenenfalls wieder mehr herauszutreten und anzuschwellen; andere verschwinden vielleicht auch vollkommen. Fernerhin gibt es gewisse Drüsen und Drüsengruppen, welche eine auffallende, stets und in jedem Alter wiederkehrende Konstanz in Lage und Zahl aufweisen. Ich erinnere nur an die Submaxillardrüsen und manche typische Lymphknoten anderer Gruppen[1]).

Erfahrungsgemäss breiten sich die Lymphgefässnetze vor allem an den Oberflächen der Organe, in Haut und Schleimhäuten, sowie auch in den drüsigen Organen und auch hier wohl meist unter

---

[1]) Auf die Frage, ob sich Drüsengewebe und neue Drüsen im Sinne Bayers und Ritters aus dem Fettgewebe zu bilden vermögen, gehe ich hier nicht ein. Wenn dies auch vorkommt und beim Carcinom vielleicht auch in unregelmässiger Weise geschehen mag, so wird der Wert topographischer Lymphgefässuntersuchungen hierdurch nicht beeinträchtigt, indem diese uns die normale Richtschnur geben helfen, an der der Chirurg und Pathologe sich sicherer in komplizierten Fällen zurechtfinden wird.

dem Epithel aus. Die Existenz der Lymphkapillaren in Muskeln, Knochen und Bindegewebe ist noch Gegenstand der Kontroverse.

Ebenso besitzen wir über die Existenz und die Verteilung der Lymphbahnen im Gehirn, sowie über deren Verhältnis zu dem peripheren Lymphgefässsystem nur wenig genaue Kenntnisse. Bekanntlich werden Gehirn und Rückenmark von grossen Lymphräumen, dem epicerebralen und dem epimedullären Raume umgeben, in welche auch die Lymphe des inneren Auges und des inneren Ohres zum Teil hineinmündet, — beim endolymphatischen Raume des Ohres, nach den Untersuchungen von C. Hasse, durch endosmotische Vorgänge und vermittels der Arachnoidealscheiden der in das häutige Labyrinth eintretenden Nerven und Gefässe.

Eine Kommunikation dieser Lymphräume und der, besonders von His und Kölliker näher studierten, perivaskulären Lymphscheiden mit den Lymphgefässen und Drüsen der Körperoberfläche ist bis jetzt nicht nachgewiesen. Nur C. Hasse hat durch vergleichend-anatomische Untersuchungen festgestellt, dass von den perilymphatischen Räumen des inneren Ohres ein durch das Foramen jugulare nach der Peripherie hinsteuerndes Lymphgefäss diese Verbindung darstellt. Cunéo und André haben fernerhin jüngst von dem epicerebralen Raum der Siebbeingegend aus durch die Spalten der Lamina cribrosa hindurch die Lymphgefässe der Regio olfactorica des Naseninneren injizieren können.

Unseren praktisch-chirurgischen und topographisch-anatomischen Zielen liegen diese Fragen etwas ferner, sodass ich hier nicht — vielleicht aber später an anderer Stelle — näher darauf eingehen werde.

Auch die Frage nach der Existenz der Lymphkapillaren in Muskeln und Knochen ist hier für uns nicht von ausschlaggebender Bedeutung; denn einerseits mündet die Lymphe tieferer Gewebspartien, wie Injektionen mittels tiefen Einstichs zu erweisen scheinen, stets in dieselben Lymphstämme und Drüsen, wie die Lymphe aus den oberflächlichen Kapillaren. Weiterhin spielen sich pathologische Prozesse, die auf den Lymphwegen zur Verbreitung gelangen, vor allem auf den Organoberflächen und in Drüsen ab, oder sie dringen wenigstens rasch zur Oberfläche empor. Besonders das Carcinom, dessen Keime vor allem von den Lymphwegen aufge-

nommen und verschleppt werden, geht, als atypische Wucherung der Epithelzellen, doch zunächst vom Deckepithel aus. Ob nun gerade diese nahen örtlichen Beziehungen der Geschwulstzellen zu den subepithelialen Saugadern die Prädilektion des Krebses zu Drüsenmetastasen zu erklären vermag, während doch die von den tieferen, bindegewebigen Gewebspartien ausgehenden Sarkome weniger häufig zu Lymphgefässmetastasen führen, hier vielmehr bekanntlich die rasche Verschleppung durch die Blutbahnen die Regel darzustellen scheint, sei dahingestellt.

Unter Berücksichtigung der eben angedeuteten Gesichtspunkte will ich zunächst:

I. Die allgemeine Topographie der Drüsen und Drüsengruppen des Kopf-Halsgebietes

abhandeln.

Dieser sollen in drei weiteren Kapiteln folgen:

II. Die Lymphgefässe der Hautoberfläche.

III. Die Lymphgefässe der Drüsen: der Speicheldrüsen und der Schilddrüse.

IV. Die Lymphgefässe der Schleimhäute: des Naseninneren, der Mundhöhle, des Rachens und schliesslich des Oesophagus, des Kehlkopfes und der Luftröhre.

ERSTES KAPITEL.

Die allgemeine Topographie der Drüsen an Kopf und Hals.

Die Lymphgefässe des Kopfes und der oberen Halspartie strömen dem grossen Lymphdrüsenplexus zu, welcher die grossen Halsgefässe, besonders die Vena jugularis umgibt und sich seitwärts bis zum Cucullarisrand hin erstreckt, und dessen Glieder gewöhnlich als tiefe Cervicaldrüsen oder als Plexus jugularis internus bezeichnet werden.

Auf dem Wege zu diesem grossen Sammelbecken durchsetzen die Lymphadern zum Teil kleinere oder grössere konstante oder auch mehr oder weniger inkonstante Drüsen und Drüsengruppen.

Ihrer Lage nach lassen sich diese Drüsengruppen einteilen in solche, welche dem Kopf und Hals seitlich anliegen, und in solche, welche sich der Mittellinie nähern, sich zum Teil sogar median befinden.

Die lateralen Drüsengruppen und deren zuführende Lymphgefässe zeigen ihr topographisches Verhältnis zu den Blutgefässen und speziell zu den Venen, in dem eingangs hervorgehobenen Sinne (S. 6), in besonders ausgesprochener Weise.

Demnach werden sich diese lateralen Lymphdrüsengruppen, mit Rücksicht auf ihre Zuflussgebiete, zweckmässig folgendermassen einteilen lassen:

I. in die Drüsen und Drüsengruppen, welche den Lymphgefässen entsprechen, welche sich dem Stromgebiet der Vena facialis anterior und der Arteria maxillaris externa anschliessen.

Hierher gehören:

1. Die submaxillaren Lymphdrüsen.
2. Die Wangen- und Gesichtslymphdrüsen.
3. Die submentalen Lymphdrüsen.[1])

II. in die Drüsen und Drüsengruppen, welche den Lymphgefässen entsprechen, die sich dem Stromgebiet der Arteria und Vena temporalis und transversa faciei anschliessen; nämlich:

1. Die Parotislymphdrüsen.
2. Die oberflächlichen Cervicaldrüsen.

III. in die Drüsen und Drüsengruppen, welche den Lymphgefässen entsprechen, die sich dem Stromgebiet der Vena auricularis posterior anschliessen:

Die Glandulae mastoïdeae.

IV. in die Drüsen und Drüsengruppen, welche den Lymphgefässen entsprechen, die sich dem Stromgebiet der Vena occipitalis anschliessen:

Die Glandulae occipitales.

Die zweite grosse Kette von Drüsenstationen, welche der Körpermittellinie näher gerückt ist, umgibt die Halsteile der Atmungs- und Verdauungswege.

Topographisch-anatomisch handelt es sich hierbei im Wesentlichen um kleinere, zum Teil unkonstante Drüsengruppen, die den Lymphgefässen, welche von den Halsteilen der Atmungs- und Verdauungswege hinüber zu den tiefen Cervicaldrüsen ziehen, nur als Durchgangsstationen dienen. Klinisch hingegen besitzen sie vielfach eine hohe Bedeutung.

Ihrer Lage nach lassen sich diese medianwärts verlagerten Lymphstationen in zwei Hauptgruppen einteilen, nämlich in

I. die Drüsen, welche oberhalb des Zungenbeines Mundhöhle und Rachen umlagern. Hierher gehören:

1. als vordere Gruppe die sublingualen Drüsen.
2. als hintere Gruppe die retropharyngealen Drüsen.

---

[1]) Diese Drüsengruppe ist, obwohl der Körpermittellinie näher gelegen, topographisch-anatomisch hierher zu zählen.

II. die Drüsen und Drüsengruppen, welche sich unterhalb des Zungenbeines um die Halsteile der Luft- und Speiseröhre lagern. Diese lassen sich wiederum in eine vordere und hintere Kette teilen.

Die vordere Kette umfasst:

1. Die Drüsen, welche nahe dem Zungenbein und an und oberhalb des Schildknorpels liegen. (Gl. laryngeales laterales.)
2. Die vor dem Kehlkopf gelegene Drüsen (Gl. praelaryngeales).
3. Die prätrachealen Drüsen.

Die hintere Kette umfasst:

die peritrachealen und periösophagealen Drüsen, welche vornehmlich in der von Trachea und Oesophagus gebildeten Furche liegen.

Die letzte und wichtigste Station, in der alle Lymphe des Kopf- und Halsgebietes zusammenfliesst, sind die tiefen Cervicaldrüsen, welche im Wesentlichen die grossen Halsgefässe umgeben.

I. Die Drüsen und Drüsengruppen, welche den Lymphgefässen entsprechen, die sich dem Stromgebiet der Vena facialis anterior und Arteria maxillaris externa anschliessen.

1. Die submaxillaren Lymphdrüsen.

(Tafel I und III, Fig. 1, 2 und 5.)

In dem von den beiden Biventerbäuchen und dem Unterkieferrande gebildeten Dreieck befindet sich die Drüsengruppe der submaxillaren Lymphknoten. Dieselbe zeigt in der Zahl und Lage ihrer einzelnen Glieder eine ausserordentlich grosse Konstanz.

Dies haben die anatomischen Untersuchungen von Stahr ergeben, welche auch anderwärts, besonders durch Dorendorf, ihre volle Bestätigung erfahren haben; auch ich muss mich nach meinen Erfahrungen den Stahrschen Befunden anschliessen.

Danach bestehen die submaxillaren Lymphknoten aus drei Drüsen oder Drüsengruppen.

Die erste Drüse liegt an der Vena submentalis, nahe an der Stelle, wo die Vena sublingualis in sie einmündet, nicht selten in ihrem Einmündungswinkel selbst (Fig. 1). Sie liegt sonach in dem vorderen Winkel des Submaxillardreieckes, unfern dem vorderen Biventerbauch und dem Kieferrand auf dem Musculus mylo-hyoïdeus, mitunter sogar noch auf den Fasern des Digastricus (Fig. 5). Sie ist meist relativ klein, beim Erwachsenen erbsen- bis höchstens bohnengross. Selten stellt sie eine Gruppe von zwei kleinen Drüsen dar (Fig. 7, Tafel IV).

Die zweite Drüse, welche bereits Gussenbauer klinisch genau bestimmt und beschrieben hat, liegt median von der Maxillaris externa und dieser meist innig an. In der Regel findet sie sich am Kieferrand und zum Teil von ihm gedeckt, also kurz bevor die Arterie auf den Unterkiefer heraustritt. Auch diese habe ich wiederholt an einem Venenwinkel gefunden (Fig. 1). Sie ist gewöhnlich die grösste aller Drüsen und stellt eine wichtige Station der vorderen Gesichtspartie dar. Beim Neugeborenen hat sie nicht selten eine Incisur, als sei sie aus zwei Drüsen zusammengesetzt. Auch beim Erwachsenen besteht diese Drüsengruppe mitunter aus zwei Lymphknoten (Fig. 1 und 2).

Die dritte Drüse oder Drüsengruppe liegt lateral von der vorhergehenden, und zwar entweder zwischen Arteria maxillaris und Vena facialis anterior, oder — wie meist — lateral von der Vena facialis anterior, und zwar zwischen ihr und der Vena facialis posterior. Mitunter kommt diese Drüse nahe an oder in den Winkel zu liegen, den diese beiden Venen durch ihren Zusammenfluss bilden, je nachdem dieser Zusammenfluss höher oben (Fig. 1) oder erst tiefer erfolgt.

In letzterem Falle kann noch eine vierte Drüse, wenn auch selten — ich sah sie einmal beim Erwachsenen, einige Male beim Kinde — am lateralen, unteren Pol der submaxillaren Speicheldrüse sich finden, und alsdann eben wiederum nächst dem Winkel, der durch den Zusammenfluss der Vena facialis anterior und posterior zur Facialis communis gebildet wird. Sie ist wohl nur als ein versprengtes Glied der dritten Drüsengruppe anzusehen.

Die eben beschriebene dritte Drüse oder Drüsengruppe steht der oben genannten zweiten Drüse an Grösse gewöhnlich etwas, meist un-

bedeutend nach, an Wichtigkeit wohl kaum, denn sie nimmt ebenso, wie die zweite Drüse, einen grossen Teil der Lymphe aus der vorderen Gesichtspartie auf. So kommt es, dass sie an Volumen doch noch Drüse II mitunter übertrifft, ja mitunter eine Gruppe von zwei Drüsenkörpern darstellt, die entweder im besagten Sinne auseinander gerückt, oder aber auch dicht aneinander gelagert sein können.

Die submaxillaren Lymphdrüsen liegen sonach, wie eine Kette, entlang dem unteren Kieferrand und werden meist von ihm teilweise gedeckt. Ausnahmsweise kann nun das eine oder andere Glied dieser Kette mehr oder weniger vor oder auf dem Kiefer heraufsteigen.

Zu beachten ist ferner, dass sich noch versprengte Drüsenkeime innerhalb der Kapsel der submaxillaren Speicheldrüse vorfinden können.

Leaf beschreibt zwei solcher Drüsen und bildet sie ab, und jüngst hat von Brunn eingehende Untersuchungen hierüber ausgeführt. Dieser Autor fand bei 23 Leichen zweimal Drüsen in der Speicheldrüse: das eine Mal 6 mm tief ins Septum einen erbsengrossen Lymphknoten eingelagert, das zweite Mal einen hanfkorngrossen Drüsenkörper, der tief ins Septum eingelagert war. Zweimal fand v. B. bei primärem Lippen- und Gesichtskrebs diese beschriebenen Lymphfollikeln metastatisch erkrankt. Einmal war die Drüse bohnengross, das andere Mal kirschgross, wenige Millimeter unter der Speicheldrüsenkapsel. Die Drüsen lagen also im interglandulären Bindegewebe, welches Träger der Blutgefässe ist, und v. B. deutet sie wohl mit Recht als um die Arteria submaxillaris versprengte Lymphknoten. Wohl in ähnlichem Sinne spricht Paulsen von Drüsen, welche unter der Speicheldrüsenkapsel liegen.

Diese Befunde besitzen eine interessante Analogie in Untersuchungen von Rawitz, welcher bei Cercopithecus sabaeus Lymphzellenanhäufungen gefunden hat, die um die Speichelgänge gelagert waren und stellenweise dicker wurden, so dass sie wie Lymphknoten aussahen. Vom Drüsenparenchym waren sie überall getrennt.

Das Quellgebiet der submaxillaren Drüsen umfasst etwa das Quellgebiet der vorderen Gesichtsvene, also fast die ganze vordere Gesichtshaut, die Schleimhaut der vorderen Nasen- und Mundhöhlenpartieen.

Der Abfluss der Lymphe geschieht zu den cervicalen Drüsen, teilweise auch nach den submentalen Drüsen hin.

Für den Praktiker haben die submaxillaren Lymphdrüsen eine hohe Bedeutung, da sie häufig akuten, wie

chronischen, besonders tuberkulösen Entzündungen unterliegen und nicht selten Sitz maligner Metastasen werden.

Der Kliniker wird sonach angesichts der konstanten Lage dieser Drüsen wissen, wo er sie bei krankhaften Prozessen zu suchen und zu palpieren hat. Schon geringe Vergrösserungen und Verhärtungen lassen sich bekanntlich durch kombinierte Untersuchung feststellen, wenn die Finger der einen Hand von der Mundhöhle aus den Mundboden, die andere Hand die Unterkinngegend von aussen abtastet, und dies um so leichter, wenn man den typischen Fundort der Drüsen kennt.

Sodann wird dem Operateur ebenfalls das Handeln erleichtert, wenn er weiss, wo die erkrankten Drüsen zu finden sind.

Die Freilegung der Submaxillargegend und ihrer Drüsen wird am besten durch den Kocherschen oder Stiedaschen (conf. Fig. a) Schnitt erreicht.

Figur a.

Der Kochersche Schnitt (conf. Fig. a) wird vom Zungenbein nach hinten und oben in der Mundboden-Halsfalte anstoigend daumenbreit hinter und unter dem Kieferwinkel, eventuell bis zur Spitze des Processus mastoideus emporgeführt. Durch einen Vortikalschnitt vom Zungenbein zum Kieferrand wird ein Lappen gebildet, welcher, nach oben geschlagen, das ganze Submaxillargebiet und auch die später kennen zu lernenden Drüsen in der Submentalgegend und am unteren Parotispol ausgezeichnet klarlegt.

Eine Verlängerung des Horizontalschnittes nach der Kieferwinkelgegend der anderen Seite gestattet unschwer eine doppelseitige Ausräumung der Submaxillargegend, und eine weitere Verlängerung des Vertikalschnittes vom Zungenbeinkörper um einige Centimeter nach unten bahnt bei der Verschieblichkeit der Halshaut auch noch den Weg zu den tiefen Cervicaldrüsen.

Die zweite Schnittführung ist der Stiedasche Lappenschnitt (Fig. a). Derselbe geht dem Kieferrande parallel und hält sich etwa einen reichlichen Querfinger unterhalb von ihm, und schont so ebenfalls die unteren Facialisäste. Von der Kieferwinkelgegend bis zur Mittellinie geführt, legt er die eine Submaxillargegend, bis zur gegenseitigen Kieferwinkelgegend verlängert, auch die andere Submaxillargegend frei. Wenn der Schnitt in die Flanken noch etwas verlängert und der zurückgeschlagene Lappen gründlich nach unten gezogen wird, kann man von ihm aus ebenfalls die tiefen Cervicaldrüsen zugänglich machen.

Bei malignen Tumoren, wo man auch mit der Möglichkeit einer Erkrankung der beschriebenen inkonstanten Drüsen an und in der submaxillaren Speicheldrüse rechnen muss, und wo es zweckmässig ist, auch die verbindenden, möglicherweise schon infizierten Lymphbahnen in toto auszuschalten, wird man am besten das ganze Biventerdreieck „ausräumen". Dies geschieht nach der Kocherschen Vorschrift (conf. Operationslehre. 4. Aufl. S. 161) folgendermassen: Der vordere und hintere Bauch des M. digastricus wird freigelegt, und die sämtlichen Lymphdrüsen samt Speicheldrüse werden von unten her emporgehoben. — Eine Unterbindung der Arteria maxillaris externa wird gewöhnlich keinen Nachteil haben, doch erinnere ich mich eines Falles von Lippenkrebs, bei welchem eine kleine Nekrose des Wundrandes eintrat, die wir auf die Verletzung jener Schlagader zurückführen mussten.

2. Die Wangen- und Gesichtslymphdrüsen.

(Tafel I, Fig. 2.)

In das grosse Lymphstromgebiet, welches die Vena facialis anterior begleitet, sind, wie es scheint, öfter kleine Drüsen eingeschaltet, welche, da sie an Zahl, Ort und Vorkommen schwanken und inkonstant sind, den Charakter von „Schaltdrüsen" besitzen. Sie wurden in der jüngsten Zeit in der deutschen Literatur als Wangenlymphdrüsen bezeichnet.

Diese Drüsen sind schon von Mascagni in seinem epochemachenden Werke beschrieben und abgebildet worden. Poncet hat sodann im Anfang der 90er Jahre wiederum von neuem die Aufmerksamkeit auf diese Gebilde gelenkt und nach ihm haben verschiedene französische Anatomen und Kliniker, wie Vigier, Prineeteau, Testut und andere ihre anatomische und klinische Bedeutung hervorgehoben. Deutscherseits haben dann Buchbinder, angeregt

durch Madelung, ferner Küttner und Trendel Anatomie und Pathologie dieser Drüsen durchforscht und beschrieben.

Diese Wangenlymphdrüsen scheinen sowohl beim Kinde, wie beim Erwachsenen nicht gerade selten zu sein; nach Princeteau sind sie sogar in zwei Drittel der Fälle vorhanden. Auch klinischerseits lehrte die Erfahrung der jüngsten Zeit, dass diese Drüsen häufig erkranken, also entsprechend häufig existieren. Konnte doch Trendel bereits über 87 in der Literatur beschriebene Fälle berichten, von denen allein 17 Beobachtungen aus der Tübinger chirurgischen Klinik stammen. Diesen kann ich noch drei eigene Erfahrungen aus der jüngsten Zeit anreihen.

Ihrem Fundorte nach sind die Wangenlymphdrüsen einzuteilen:

1. In die Gl. maxillares (Buchbinder) oder Gl. supramandibulares (Trendel). Sie liegen auf der äusseren Fläche des Unterkiefers, lateral der Arteria maxillaris vor dem Musculus masseter und median der Vena facialis anterior. Es können hier zwei bis drei Drüsen vorkommen.

2. In die Bucc inatorgruppe. Sie befindet sich auf dem Musculus buccinator, und zwar liegen dieselben an oder über einer geraden Linie, die vom Mundwinkel zum Ohrläppchen gezogen wird. Diese Gruppe wird wiederum eingeteilt in eine

a) vordere, anteriore Gruppe (Groupe commissural der Franzosen). — Sie kann zwei Drüsen umfassen, welche etwa zwei Zentimenter vom Mundwinkel entfernt liegen.

b) hintere, posteriore Gruppe. — Sie kann ebenfalls zwei Knötchen umfassen, die hinter der Vena facialis anterior, lateral und unterhalb der Durchbruchsstelle des Ductus parotideus durch den Buccinator liegen (conf. auch Fig. 1).

Einmal fand Buchbinder eine Gruppe etwas höher auf dem M. buccinator vor.

3. In die Oberkiefergruppe, welche weiter aufwärts auf dem Oberkiefer und unter dem Auge gefunden wird. Sie ist nur selten beobachtet worden (Testut).

Alle diese Wangenlymphdrüsen liegen subkutan. Manche derselben, besonders die der zweiten Gruppe, liegen in den tieferen Schichten des Fettgewebes eingebettet, welches die V. facialis anterior umgibt. So kann es vorkommen, dass sie im Falle pathologischer Anschwellung sich nach der Schleimhautseite vorbuchten, so dass sie als submuköse angesprochen wurden (Poncet, Trendel).

Das Quellgebiet der Wangenlymphdrüsen ist zum grössten Teil jenes der Lymphoglandulae submaxillares, also: Nasenrücken, Conjunctiva und unteres Augenlid, ferner die Wange und das Zahnfleisch des Oberkiefers. Zum Quellgebiet der Supramandibulardrüsen gehören auch Unterkiefer- und Unterlippengegend, wie Injektionen (conf. Fig. 7) und die klinische Erfahrung lehren. Die Temporal- und die seitliche Kopfgegend hingegen gehört nicht zum eigentlichen Quellgebiet dieser Drüsen, und wenn sie bei Erkrankungen jener Regionen mit afficiert waren, wie die Literatur Fälle beschreibt, so ist dies wohl so zu erklären, dass entweder jene krankhaften Prozesse in das Quellgebiet der Drüsen vorgedrungen waren oder die Lymphe sich herübergestaut hatte.

Unter den 87 Fällen, die Trendel aufführt, handelte es sich 32 mal um chronisch-entzündliche, meist tuberkulöse Prozesse. 20 mal waren die Buccinatordrüsen, 12 mal die supramandibulären Drüsen erkrankt. Hieran schliesst sich noch ein jüngst von mir beobachteter Fall, in dem es sich um eine Tuberkulose einer mehr supramandibular gelegenen Drüse handelte. Die Drüse stellte bei der 60jährigen Frau zunächst ein kleines, hartes Knötchen dar, welches langsam in Eiterung überging und von mir exstirpiert wurde.

Viermal waren die Wangenlymphdrüsen ohne nachweisbare primäre Erkrankung akut vereitert; 12mal nach Zahnaffektionen, 2 mal nach Erysipel, je einmal nach Lupus, Tätowierung, Parotitis, Rachendiphtherie und Tonsillitis und Grippe afficiert. Hier waren 16 mal die Buccinatordrüsen, 7 mal die Supramandibulardrüsen, einmal eine Drüse am Oberkiefer ergriffen.

Eine acute eitrige Lymphadenitis habe auch ich zweimal beobachtet. Einmal war es eine Buccinatordrüse bei einem Kinde nach Zahnkaries, das andere Mal eine ebensolche beim Erwachsenen ohne klare primäre Ursache.

Einmal hatte ein luetischer Primäraffekt der Unterlippe zur Vergrösserung einer Supramandibulardrüse geführt.

Bei Carcinom wurden 25 mal die Wangenlymphdrüsen erkrankt vorgefunden, und zwar 9 mal die Buccinatordrüsen, 16 mal die Supramandibulardrüsen, und diese letzteren 9 mal nach Unterlippencarcinom.

Für den Kliniker folgt aus dem Gesagten, dass bei krankhaften Prozessen, besonders malignen Tumoren in den vorher genannten Quellgebieten stets auf das Vorhandensein von Wangenlymphdrüsen zu achten ist, dass man fernerhin bei kleinen rundlichen Geschwülsten oder kleinen chronischen oder akuten Abscedierungen an den typischen Fundorten jener Lymphknoten sich dieser letz-

teren erinnern soll. — Die Exstirpation und Chirurgie dieser Drüsen bietet für gewöhnlich keine Schwierigkeiten.

3. Die submentalen Drüsen.

(Fig. 1, 5 und 14.)

Zwischen den dem Lymphgebiet der vorderen Gesichtsarterien und Venen entsprechenden Drüsenstationen befindet sich noch eine kleine Drüsengruppe: die Glandulae submentales. Die Lage der submentalen Drüsen wird bestimmt durch den Raum, welcher seitlich von dem medianen Rande des vorderen Biventerbauches, nach oben vom Unterkiefer, nach unten vom Zungenbein begrenzt wird.

Es sind der Regel nach zwei Untergruppen zu unterscheiden: eine obere und eine untere, näher dem Zungenbein gelegene Gruppe. Beide Untergruppen setzen sich aus je ein bis zwei Gliedern zusammen. Danach sind zwei bis drei, nicht selten vier Drüsen vorhanden. Mitunter findet sich auch nur eine Drüse vor.

Eine oder zwei Drüsen liegen gewöhnlich nahe der Mittellinie und unfern dem unteren Kieferrand (obere Gruppe). — Ein oder zwei weitere Lymphknoten liegen mitunter weiter abwärts nahe dem Zungenbein und treten häufig weiter auseinander lateralwärts (untere Gruppe). Nicht selten finden sich Glieder der submentalen Drüsen an oder auf dem medianen Rande des vorderen Biventerbauches.

Einmal fand ich beim Neugeborenen die submentalen Drüsen zu einem Haufen eng aneinandergedrängt. Fünf kleine Drüsen lagen median, 1 bis $1^1/_2$ cm unterhalb der Unterkiefersymphyse.

Mitunter befindet sich auch unterhalb des Zungenbeines eine kleine Sehaltdrüse, die dort auf den vom Os hyoideum herabziehenden Muskeln liegt. Sie dürfte wohl als eine nach unten versprengte Submentaldrüse aufzufassen sein. Einmal (Fig. 1) fand ich beim Erwachsenen eine solche Drüse in dem Winkel, den die Vena jugularis anterior mit einer über das Zungenbein ziehenden Vene bildete.

Dieselbe Leiche wies auch weiter abwärts noch zwei oberflächliche Lymphknoten auf, welche vor dem M. sterno-hyoideus, also subkutan der Vena mediana colli etwa fingerbreit über dem Jugulum anlagen.

Das Quellgebiet der submentalen Drüsen ist im wesentlichen die Gegend der Unterlippe und der angrenzenden Wangenpartien, sowie die vordere Mund- und Zungengegend. Es fällt sonach mit dem Quellgebiet der V. facialis anterior und jenem der Submaxillardrüse teilweise zusammen.

Der Abfluss der Lymphe geschieht entlang der V. submentalis zur ersten Submaxillardrüse, sowie etwa entlang der Vena jugularis anterior zu den tiefen Cervicaldrüsen. Da fernerhin diese Lymphknoten der Mittellinie so nahe liegen, können abführende Gefässstämme nach beiden Halsseiten hin entsendet werden. Es kann sonach der Lymphstrom aus der einen Gesichtshälfte nach den Drüsen der anderen Halsseite geleitet werden.

Die **Chirurgie** dieser Drüsen ist von derselben hohen Bedeutung wie jene der submaxillaren Lymphdrüsen, da auch diese häufig, besonders tuberkulös und carcinomatös erkranken.

Die Exstirpation wird von einem medianen oder queren Schnitt aus keine wesentlichen Schwierigkeit bereiten. Bei malignen Tumoren werden sie meist mit den submaxillaren Drüsen gemeinsam entfernt werden müssen. Hierfür legen die oben (S. 16 und 17) geschilderten Kocherschen und Stida'schen Schnittführungen das Submentalgebiet ebenfalls in übersichtlicher Weise frei.

Klinisch wichtig ist fernerhin — und darauf kommen wir in Kapitel II noch näher zu sprechen —, dass vermittels der Submentaldrüsen eine Kreuzung der Lymphströme beider Körperhälften in oben angedeutetem Sinne stattfindet; kann doch die Lymphe aus dem einen Mundwinkel vermittels der Submentaldrüsen zu den submaxillaren und tiefen cervicalen Drüsen der anderen Seite gelangen. Es werden sonach bei einseitiger Lippen- oder Wangenerkrankung mitunter Metastasen in den Drüsen der entgegengesetzten Halsseite vorkommen können.

II. Die Drüsen und Drüsengruppen, welche den Lymphgefässen entsprechen, die sich dem Stromgebiet der Temporalgefässe und dem der Transversa faciei mehr oder weniger anschliessen.

(Fig. 3 und 6.)

Ein grosser Zug von Lymphgefässen folgt mehr oder weniger dem Verlaufe der Temporalgefässe, sowie auch annähernd und im weiteren Sinne des Wortes der Arteria und Vena transversa faciei

und zygomatica. Alle diese Lymphgefässe treffen sich, ähnlich den Venen, in der Parotisgegend, und haben dort ihre erste Lymphstation, und zwar auf und in der Ohrspeicheldrüse als

1. Die Parotislymphdrüsen.

Dann fliesst die Lymphe weiter abwärts und trifft am unteren Parotispol zum grössten Teile noch auf eine zweite Station:

2. Die oberflächlichen Cervicaldrüsen.

1. Parotislymphdrüsen.

(Fig. 3, 6, 9, 10, 11.)

Die Parotissubstanz enthält anscheinend ursprünglich sehr viel lymphoïdes Gewebe. Poirier und Cunéo schätzen die Zahl der Lymphdrüsen in der Ohrspeicheldrüse auf 10 bis 16 und bei der histologischen Untersuchung schien sie noch grösser zu sein, da durch dieselbe kleinste Follikelanhäufungen sichtbar gemacht wurden, welche bei der Injektion und makroskopischen Präparation der Beobachtung entgingen. Auch Anhäufungen von lymphoïdem Gewebe, in ähnlicher interacinöser Weise wie sie Rawitz bei der Submaxillaris des Cercopithecus sabaeus sah (s. S. 15), beschreiben die genannten Autoren. — Bei meinen eigenen Injektionen und Präparationen, ohne histologische Untersuchungen, konnte ich mich ebenfalls von der grossen Zahl der Parotislymphdrüsen überzeugen, wenn auch meine Zählungen hinter den oben genannten im allgemeinen zurückblieben.

Man kann die Lymphdrüsen in der Parotis in oberflächliche und tiefe scheiden, welche zum Teil eine konstante und typische Lage besitzen.

a) Die oberflächlichen Parotislymphdrüsen. Sie liegen subfascial, d. h. direkt unter der Fascia parotideo-masseterica, mitunter teilweise eingebettet in die oberflächlichsten Lagen der Speicheldrüse.

Subfascial befinden sich meist drei Lymphknoten:

α) Beim Neugeborenen sieht man konstant und in typischer Weise eine ziemlich grosse Drüse nahe am oberen Rande der Parotis etwa einen bis zwei Centimeter vor dem Ohr. Beim Erwachsenen habe ich diese Drüse ebenfalls wiederholt, aber nicht immer präparatorisch darstellen können. Hier scheint sie mitunter zu fehlen oder wenigstens klein und unscheinbar zu werden.

Das Quellgebiet dieser Drüse ist, etwa entsprechend den eingangs bezeichneten Venengebieten, in typischer Weise die Lidhaut, die Nasenwurzel- und Stirnhaut, sowie die seitliche, obere Wangen- und vordere Schläfengegend.

β) Die präaurieularen Drüsen (conf. Fig. 11), meist zwei an Zahl beim Neugeborenen; beim Erwachsenen häufig nur eine Drüse. Sie liegen subfascial und auf oder nur in den oberflächlichsten Drüsenschichten; insofern gehören sie der Parotis gegenüber zu den oberflächlichen Drüsen. Ihre Lage ist aber meist mehr oder weniger versteckt in dem Raum zwischen Parotis und vorderer Gehörgangswand und dies besonders beim Neugeborenen.

In dieser Nische liegen die präaurieularen Drüsen lateral von den Temporalgefässen. Meist sind es — wie gesagt — zwei, mitunter nur eine Drüse; im ersteren Falle liegt dann gewöhnlich die eine Drüse oberhalb, die andere unterhalb der Vena aurieularis anterior (profunda), dicht an ihrer Einmündungsstelle in die Vena temporalis. Beim Erwachsenen liegt eine der präaurieularen Drüsen (mitunter die einzige) nicht selten etwas höher, etwas oberhalb des oberen Parotisrandes hinter der Arteria temporalis. Ausnahmsweise habe ich auch die präaurieularen Drüsen beim Erwachsenen vermisst.

Beim Neugeborenen existiert mitunter noch eine dritte Drüse unterhalb der vorherbeschriebenen; sie liegt dann an der vorderen und unteren Circumferenz des äusseren Gehörganges. Sie ist inkonstant, manchmal grösser, manchmal sehr klein; sie hat den Charakter einer Schaltdrüse. Eine weitere kleine Schaltdrüse fand ich auch oberhalb der typischen praeauricularen Drüsen an der vorderen und oberen Circumferenz des Meatus (conf. Fig. 11). Und schliesslich konnte ich einmal ein kleines Drüschen an der Schläfengegend vor der Temporalis in nicht injiziertem Zustande präparatorisch nachweisen; es ist auf Fig. 9 abgebildet.

Das Quellgebiet der präaurieularen Drüsen ist die vordere Scheitel- und die Schläfengegend, soweit sie etwa dem hinteren Ast der Temporalis superficialis entspricht; ferner die vordere Partie des äusseren Ohres (Tragus mit Umgebung und vordere Gehörgangswand), etwa dem Quellgebiet der Vena aurieularis anterior entsprechend.

Der Abfluss der Lymphe geschieht hauptsächlich nach den Glandulae cervicales superficiales und profundae.

Klinisch wichtig und bekannt sind diese Drüsen hauptsächlich durch ihr schmerzhaftes Anschwellen beim Furunkel und den Entzündungen des äusseren Gehörganges.

Mehrere Autoren (Richet, Merkel) beschreiben einige oberflächliche Parotislymphdrüsen, welche extrafascial, also subkutan liegen. Sappey leugnet ihr Vorkommen; jedenfalls scheinen sie selten vorzukommen. Poirier und Cunéo haben sie anscheinend auch nicht beobachtet. Ich habe in einem Falle bei einer Injektion von der Lidgegend des Auges aus (conf. Kap. II) eine nahe dem vorderen Parotisrande gelegene subkutane, extrafascial gelegene Schaltdrüse nachgewiesen, welche offenbar hierher gehört (conf. Fig. 9).

b) Die tiefen Parotislymphdrüsen. Dieselben liegen in die Tiefe der Parotissubstanz eingebettet. Ihre Zahl ist beim Neugeborenen anscheinend gross, sonst aber wohl nicht geringen Schwankungen unterworfen. Beim Erwachsenen konnte ich präparatorisch gewöhnlich nur ein bis zwei solcher Drüsen darstellen, einigemal fand ich trotz grösster Vorsicht keine solche. Beim Neugeborenen habe ich meist zwei bis vier, bei ausgiebigen Injektionen von der Parotis selbst aus noch mehr, bis zehn Lymphknoten darstellen können. Es lagen gewöhnlich mindestens eine bis zwei Drüsen in der Tiefe der Parotissubstanz, also etwa im Centrum der Drüse. Ein bis zwei weitere Lymphknoten lagen noch tiefer, an der hinteren Fläche der Parotis, nahe den Gefässen und zwar meist median von der Arteria und Vena temporalis.

Diese letztgenannten tiefsten Lymphknoten dürften wohl den von Poirier und Cunéo als Gl. sous-parotidiens bezeichneten entsprechen.

Das Quellgebiet der tiefen Parotislymphdrüsen ist einerseits die Conjunctiva oculi, sowie die tieferen aus der Stirn-, Nasenwurzel- und vorderen Schläfengegend entstammenden Gefässe, andererseits nehmen sie Gefässe aus den oberflächlichen Parotislymphdrüsen, besonders aus der sub *a* beschriebenen typischen Parotislymphdrüse auf.

Der Abfluss geschieht vornehmlich zu den tiefen Cervicaldrüsen, zum Teil zu den oberflächlichen Cervicaldrüsen.

2. Die oberflächlichen Cervicaldrüsen.

(Fig. 1, 3 und 6.)

Die oberflächlichen Cervicaldrüsen liegen am vorderen Rand des Kopfnickers nahe dessen oberem Ansatze zwischen ihm und dem unteren Parotiszipfel und zum Teil an oder in der Substanz des unteren Speicheldrüsenpoles.

Die Glieder dieser Gruppe liegen zum Teil der Vena jugularis externa an, daher nennen Poirier und Cunéo dieselbe „La chaine jugulaire externe". Da sie ferner die Lymphe des oberhalb von ihnen gelegenen äusseren Ohres in sich aufnehmen, können sie als infraauriculäre Drüsen bezeichnet werden und schliesslich ist ihre Lage oberflächlich, ausserhalb der grossen Fascie am Halse und deshalb wurden sie Glandulae cervicales superficiales genannt.

Da einige ihrer Glieder an und in dem unteren Parotispol liegen und die anderen sich mehr dem Kopfnickerende anschmiegen, sind — wie Pólya und von Navratil ganz richtig hervorheben — streng genommen zwei Gruppen. Sie gehören jedoch topographisch-anatomisch und klinisch zusammen und sollen sonach als Gl. cervicales superficiales gemeinsam besprochen werden.

Beim Neugeborenen sind meist vier bis fünf Drüsen, beim Erwachsenen anscheinend weniger, gewöhnlich eine bis drei Drüsen vorhanden. Diese Drüsen liegen, wie gesagt, am vorderen Rande des Kopfnickers, direkt unterhalb der Parotis. Einmal war eine Drüse sogar weiter abwärts versprengt (conf. Fig. 3). Einige Drüsen treten öfter mehr oder weniger nach vorn und kommen so an oder in den unteren Parotiszipfel zu liegen. Andererseits steigt diese Drüsenkette, besonders beim Neugeborenen, hinter dem Ohrläppchen noch hinauf, so dass das oberste Glied häufig an den Ansatz des vorderen Randes des Kopfnickers, am Warzenfortsatz zu liegen kommt.

Mitunter sieht man hinwiederum gerade beim Erwachsenen, wie die Drüsen mehr oder weniger auf den Kopfnicker treten und sich der V. jugularis externa anlegen. Einmal lag beim Erwachsenen sogar eine Drüse in halber Kopfnickerhöhe diesem Muskel auf und der Jugularis externa an (Fig. 1), ein Befund, den ich auch einmal beim Neugeborenen nachweisen konnte. Hier lag diese Drüse sogar in einem Venenwinkel (conf. Fig. 6).

Diese Drüsen nehmen die Lymphe der Parotisgegend auf, ferner die eines Teiles des äusseren Ohres. Auch

ein Teil der Gefässe, die hinter der Ohrmuschel herabziehen, gelangen dorthin. Und schliesslich münden auch regelmässig Verbindungszweige in diese Drüsen, welche dem Lymphgebiet entstammen, das im Strombett der Vena facialis anterior verläuft, so dass die Drüsen am unteren Parotispol auch von Auge, Nase, Lippe, ja sogar von der Kinngegend aus injiziert werden können und auch von den submaxillaren Lymphdrüsen aus Verbindungszweige empfangen.

Die abführenden Gefässe gelangen direkt zu den tiefen Cervicaldrüsen an der Vena jugularis interna.

Cunéo und Poirier fanden — und ich kann dies bestätigen — mitunter ein Gefäss, welches etwa entlang der Vena jugularis externa schräg über den Kopfnicker verlief und zu den tiefer abwärts gelegenen seitlichen tiefen Cervicaldrüsen gelangte; und in dieses Gefäss ist gerade ausnahmsweise eine Drüse eingeschaltet, die in der eben beschriebenen Weise auf der Mitte des Kopfnickers gelegen ist.

Die oberflächlichen Cervicaldrüsen erkranken nicht selten. So spielt ihr Anschwellen bei Erkrankungen des Ohres eine bedeutsame Rolle. Auch tuberkulös und krebsig degenerieren sie öfter.

III. Die Drüsen und Drüsengruppen, welche den Lymphgefässen entsprechen, die sich dem Stromgebiet der Vena auricularis posterior anschliessen.

(Fig. 3 und 6.)

Entsprechend dem Verlauf der Vena auricularis posterior strömt ein Lymphgebiet von der Scheitelhöhe hinter dem Ohr herab und trifft an dem Processus mastoideus auf eine kleine ziemlich konstante Drüsengruppe:

Die Glandulae mastoideae.

Die Gl. mastoideae liegen hinter der Ohrmuschel etwas nach unten von dem Musculus retrahens auriculae, oberhalb des Ansatzes des M. sternocleidomastoideus und in den Fasern der Fascie, welche diesen Muskel deckt.

Beim Neugeborenen sind es meist zwei neben einander gelagerte Drüsen. Sie sind häufig in einer horizontalen Linie neben einander zu finden, verschieben sich aber in sehr vielen Fällen in

einer schrägen, ja fast vertikalen Richtung gegen einander. Nicht selten existiert nur eine Drüse, mitunter fehlt diese Lymphstation überhaupt. Beim Erwachsenen liegen die Verhältnisse ähnlich, doch scheinen hier die Gl. mastoideae — wenigstens soweit meine Erfahrungen reichen — recht häufig zu fehlen.

Das Quellgebiet dieser Drüsen ist die Kopfhaut, etwa dem Quellgebiet der Vena auricularis entsprechend; auch Teile der Ohrmuschel senden einige ihrer Lymphgefässe zu diesen Lymphknoten hin.

Die abführenden Stämme begeben sich zu den tiefen Cervicaldrüsen, die an und in der Nähe der Vena jugularis interna liegen.

Hervorzuheben ist schliesslich, dass stets mehrere Lymphgefässe an den Gl. mastoideae vorbei direkt zu den tiefen Cervicaldrüsen ziehen, dass also die Drüsen am Warzenfortsatz nur für einen Teil der Lymphgefässe eine Durchgangsstation bilden. (Das Nähere hierüber conf. Kap. II.)

IV. Die Drüsengruppe, welche den Lymphgefässen entspricht, die sich dem Stromgebiet der Arteria und Vena occipitalis anschliessen.

(Fig. 3 und 6.)

Dem Stromgebiet der Arteria und Vena occipitalis im weiteren Sinne entsprechend kommen Lymphgefässe von der Hinterhauptgegend herab. In der Nähe des oberen Ansatzes des Cucullaris am Schädel trifft der Lymphstrom gewöhnlich auf eine kleine Drüsengruppe:

Die Glandulae occipitales.

In der Regel liegen die Nacken- oder Hinterhauptdrüsen, wie gesagt, in der Nähe des Ursprunges des Musculus cucullaris, an der Linea semicircularis des Hinterhauptes und mehr weniger auf dem Ansatz des Musculus splenius am Schädel. Sie sind dort in die Fasern der Fascie eingebettet.

Beim Neugeborenen sind es meist zwei Drüsen, welche in schräger oder häufig vertikaler Richtung nebeneinander liegen;

doch ist die Zahl dieser Follikelknötchen nicht unerheblichen Schwankungen unterworfen.

Mitunter rücken sie etwas weiter auseinander. Poirier und Cunéo haben sogar wiederholt eine anscheinend versprengte Occipitaldrüse auf der Hinterseite des M. trapezius im Niveau des vierten Halswirbels gefunden.

Die Zahl der Drüsen wechselt: nicht selten ist nur eine Drüse, manchmal sogar keine solche vorhanden; mitunter ist ihre Zahl grösser. Einmal sah ich beim Neugeborenen sogar sechs Drüsen, von denen drei eine hintere, nach der Medianlinie zu gelegene, und zwei Drüsen eine untere Gruppe bildeten, die sechste Drüse lag mehr nach vorn am M. splenius.

Beim Erwachsenen habe ich die Occipitaldrüsen häufig vermisst, einmal jedoch fand ich bei einem jungen Mann von annähernd 30 Jahren links eine kleine Drüse, rechts eine Gruppe von vier etwa erbsengrossen Drüsen.

Die zuführenden Gefässe der Occipitaldrüsen entstammen dem occipitalen Teile der Kopfhaut und dem Nacken. Die abführenden Gefässe verlaufen hinüber zu den seitlichen tiefen Cervicaldrüsen, welche auf den Scalenis im Fett eingebettet liegen.

Da die Occipitaldrüsen häufig dem Occipitalnerv sehr dicht anliegen, macht Leaf darauf aufmerksam, dass eine entzündliche Erkrankung und Anschwellung dieser Drüsen eine Occipitalneuritis und Neuralgie bedingen kann. — Auch bei Ekzemen des Kopfes schwellen diese Drüsen häufig an.

Wir kommen nun zur Betrachtung der Drüsengruppen, welche näher der Mittellinie des Körpers liegen und die Halsteile der Verdaungs- und Atmungsorgane umgeben.

Danach besprechen wir zunächst:

I. Die Drüsen und Drüsengruppen, welche oberhalb des Zungenbeines um Mundhöhle und Rachen gelegen sind.

1. Die Glandulae sublinguales.

(Conf. Tafel IX, Fig. 15 und 16.)

Diese Drüsengruppen stehen — wie der Name andeutet — in nahen Beziehungen zu den Lymphgefässen der Zunge. Sie stellen kleine, unscheinbare Lymphknötchen dar, welche in Zahl,

Lage und Vorkommen erheblichen Schwankungen unterworfen sind; sie sind fernerhin in die grösseren Lymphstämme nur eingefügt und tragen somit den Charakter von „Schaltdrüsen".

Im Allgemeinen können wir zwei Gruppen unterscheiden: eine vordere oder mediane und je eine seitliche.

Die vordere oder mediane Gruppe besteht aus einem oder zwei Knötchen, welche zwischen der M. genio-glossi gelegen sind und in die dort abwärtsziehenden Lymphgefässe der Zunge eingeschaltet sind (conf. Kap. IV und Fig. 16).

Die seitliche Gruppe (Gl. sublinguales laterales) stellen mehrere kleine Lymphknötchen dar, welche lateral an den M. genio-glossi zu finden sind. Sie liegen in der Nähe der Arteria lingualis oder der sublingualen Speicheldrüse, ja sie können sich bis hinten an die Pharynxwand hin verschieben. Ihre Zahl ist wechselnd; es sind meist zwei oder drei, seltener mehr Drüsen vorhanden. Auch diese Gebilde sind in den Lymphstrom in unregelmässiger Weise eingeschaltet und tragen somit ebenfalls den Charakter von „Schaltdrüsen" (conf. Fig. 15).

Das Quellgebiet der sublingualen Lymphdrüsen liegt im Zungenkörper, der Abfluss geschieht nach den tiefen Cervicaldrüsen hin.

Zu den Gl. sublinguales lat. scheinen wohl auch die Gl. faciales proff. der älteren Autoren gerechnet werden zu müssen. Nach Henle sind dies drei bis sechs Drüsen, welche auf den hinteren Teilen des M. buccinator und an der Seitenwand des Pharynx liegen. Andere Drüsen, als die beschriebenen Gl. sublingual. lat. können wohl kaum in Betracht kommen.

2. Die retropharyngealen Drüsen.

(Conf. Fig. 4 und 18.)

Bekanntermassen befinden sich im Retropharyngealraum, also hinter dem Rachen und vor den tiefen Halsmuskeln mehrere Drüsen. Dieselben erheischen in Anbetracht ihrer klinischen Bedeutung auch ein besonderes topographisch-anatomisches Interesse.

Diese retropharyngealen Drüsen sind in zwei Gruppen einzuteilen:

a) die seitlichen Retropharyngealdrüsen (Gl. retropharyngeales laterales), welche typische und konstante Gebilde darstellen;

b) die mehr median gelegenen Retropharyngealdrüsen, welche inkonstante Gebilde sind und den Charakter von Schaltdrüsen besitzen.

a) Die seitlichen Retropharyngealdrüsen (Gl. retropharyngeales laterales).

Beim Neugeborenen befindet sich hinter dem Pharynx beiderseits konstant je ein grösserer Lymphknoten. Er liegt ungefähr in Atlashöhe nahe dem Winkel der hinteren zur seitlichen Schlundkopfwand. Daselbst ist er eingebettet in das Bindegewebe der Fascia bucco-pharyngea und liegt vor den seitlichen Teilen des Musculus rectus capitis anterior. Man findet ihn ausnahmslos nächst der Carotis interna und median von ihr, meist unweit ihrem Eintritt in den Canalis caroticus des Schädels.

Nach dem Munde hin projiziert ist diese Drüse demnach ungefähr in Höhe des weichen Gaumens, also entsprechend der höheren Partien des Cavum pharyngo-orale und seitlich zum Teil hinter den Gaumenmandeln zu suchen. Bei Schwellung tritt sie aus diesem Versteck heraus und wird neben dem hinteren Gaumenbogen fühlbar und sichtbar.

Diese eben beschriebene Lage der Gl. retropharyngealis ist konstant und variiert nur innerhalb enger Grenzen. Mitunter tritt sie nämlich ein wenig lateralwärts, teilweise vor oder hinter die Carotis interna, seltener medianwärts mehr auf die hintere Wand des Pharynx über, oder sie tritt etwas tiefer an der inneren Circumferenz der Carotis interna nach unten.

Beim Neugeborenen ist gewöhnlich je eine Drüse zu finden, sehr häufig sind aber auch je zwei — nach Poirier und Cunéo ist dies die Regel —, selten drei oder mehr Lymphknoten daselbst anzutreffen, welche alsdann in einer vertikal verlaufenden Kette entlang der Schlagader liegen. Gewöhnlich sind alsdann einzelne Lymphknoten kleiner, so dass man mitunter den Eindruck gewinnt, als seien sie durch Abschnürung von den grösseren Knoten entstanden. (Auf ähnliche Verhältnisse macht Stahr bei den Submaxillardrüsen aufmerksam.)

In pathologischen Fällen, d. h. bei kleinen Kindern, welche an allgemeinen Drüsenschwellungen leiden, finden sich nicht selten

drei vergrösserte Drüsen vor, die oft wie plattgedrückt, median und teilweise vor oder hinter der Carotis interna liegen.

Beim Erwachsenen sind die Gl. retropharyngeales laterales ebenfalls meist oder wenigstens in der Mehrzahl der Fälle zu finden. Es sind dann auf beiden Seiten, nicht selten allerdings nur auf der einen Seite je eine, selten mehr Drüsen vorhanden. Bei der Leiche einer Frau mittleren Alters fand ich je drei median entlang der Carotis interna gelegene Drüsen. Diese Lymphknoten sind oft klein und nur bohnengross und können infolge ihrer versteckten Lage leicht übersehen werden. Mitunter sind sie allerdings, wie gesagt, trotz sorgfältigster Präparation nicht zu finden.

Ein allmähliches Atrophieren dieser Lymphknoten mit zunehmendem Alter scheint nicht die Regel zu sein; wenigstens sah ich diese Drüsen noch bei Leuten, die im sechsten und siebenten Lebensdezennium verstorben waren.

b) Die mehr medianwärts gelegenen Retropharyngealdrüsen.

Ausser diesen eben beschriebenen typischen Glandulae retropharyngeales laterales sind beim Neugeborenen noch einige unbedeutendere Follikelapparate zu erwähnen, welche direkt hinter dem Pharynx verstreut in der Fascia bucco-pharyngea liegen. Sie sind in Zahl und Lage sowie in ihrem Vorkommen überhaupt grossen Schwankungen unterworfen, mitunter sind sie oft verschwindend kleine Gebilde. Eines dieser Drüschen scheint relativ häufig vorzukommen — wenigstens wiesen mehrere meiner Injektionspräparate übereinstimmend diese Lage auf —; es lag nahe der Mittellinie, etwa in der Höhe des Ueberganges vom Körper des zweiten Halswirbels in seinen Zahnfortsatz. Andere dieser Lymphknötchen finden sich mitunter an wechselndem Orte, bald ein wenig tiefer oder öfter noch höher und etwas seitlich von der Mittellinie der hinteren Rachenwand aufliegend.

Diese Drüsen habe ich nur bei Neugeborenen oder bei Kindern in den ersten Lebensjahren gefunden; und hier können sie, wie wir noch sehen werden, mitunter anschwellen und

Sitz krankhafter Prozesse werden. — Beim Erwachsenen habe ich sie nie angetroffen.

Im Allgemeinen besitzen diese Drüsen also den Charakter von kleinen, unregelmässig vorkommenden Gebilden. Sie sind in den Lymphstrom eingeschaltet, welcher vom Rachen zu seinen regionären Drüsen zieht und sind sonach als Schaltdrüsen zu bezeichnen.

Das Quellgebiet der Retropharyngealdrüsen ist ein ausgebreitetes.

Die zweite Gruppe, die mehr median gelegenen kleinen Drüschen, sind in den im Wesentlichen der hinteren und oberen Rachenwand entstammenden Lymphstrom eingeschaltet; ihr Quellgebiet ist also im Wesentlichen in den hinteren und oberen Rachenteilen zu suchen.

Die erste Gruppe, die Gl. retropharyngeales laterales, beziehen ihre Lymphe ausser aus den genannten Rachenteilen noch aus der seitlichen Rachenwand bis zur Gegend der Tubenöffnung, aus dem Naseninneren und der Tuben- und Paukenhöhlenschleimhaut.

Die abführenden Lymphstämme ziehen hinter dem grossen Gefässnervenstrang hinüber zu den tiefen Cervicaldrüsen.

Die beschriebenen und besonders die typischen seitlichen Drüsen sind schon lange bekannt, wenn auch erst die jüngere Forschung Klarheit in die topographischen Verhältnisse gebracht hat. So zitiert sie schon Mascagni mit den Worten: „Glandulas . . . . quae ad latus internum carotidis internae resident prope ipsius ingressum in canalem caroticum.“ Tourtual beschreibt an der hinteren Fläche der Fascia bucco-pharyngea eine Drüse, die er zuweilen nahe an der Schädelbasis an einer oder an beiden Seiten zwischen dem Rectus capitis anticus major und der rinnenförmig vertieften hinteren Schlundkopfwand sah. Auch Luschka beschreibt eine ähnliche Drüse. Sappey erwähnt „le ganglion situé au devant des masses latérales de l'atlas“. Nach Moreau liegen die pharyngealen Drüsen „de chaque côté de la ligne médiane sur le muscle grand droit antérieur de la tête . . . ils vont souvent en . . . contact de la carotide interne“.

Die retropharyngealen Drüsen beanspruchen ein besonderes **klinisches Interesse**, da sie zumal im ersten Kindesalter nicht selten Sitz krankhafter Prozesse werden. Vor Allem der sogenannte akute Retropharyngealabszess der Kinder spielt sich in diesen Drüsen in typischer Weise als eine Lymphadenitis suppurativa ab.

Deshalb haben auch die Kliniker, besonders die Kinderärzte, diesen Drüsen ihre Aufmerksamkeit entgegengebracht; meist jedoch berufen sie sich auf die obengenannten anatomischen Forscher, nur Bókai hat genauere eigene, meist klinische Untersuchungen unternommen. Er konnte an einem grossen Krankenmaterial feststellen, dass der akute Retropharyngealabszess der Kinder meist seitlich sitzt und erst allmählich die Mittellinie überschreitet. Dem schliessen sich Schmitz, Dollinger, Mettenheimer, Muntsch, Moreau, Neumann, Oppenheim u. a. an.

Besonders lehrreich sind die Fälle von Bókai, in denen es sich um eine Lymphadenitis retropharyngealis ohne Eiterung handelte, aus denen also die Lokalisation der Drüsen und ihre Beziehungen zu krankhaften Prozessen ohne weiteres in klarer Weise hervorgeht.

Danach ist es in der überwiegenden Mehrzahl der Fälle eine der seitlichen, typischen Retropharyngealdrüsen, welche den Ausgangspunkt der Erkrankung darstellt. Aber auch in einer ganzen Reihe von Fällen ist die Lokalisation der Entzündung nicht nur in dem genannten typischen Lymphknoten zu finden, sondern auch die sub b genannte Gruppe der „Schaltdrüsen" war mitunter ergriffen. So zeigte Fall XI und XIII bei Alexy-Bókai je einen taubeneigrossen fluktuierenden Abszess in der Mitte der hinteren Rachenwand. In Fall XII sass der haselnussgrosse Abszess hinter der linken Mandel und reichte bis zur Medianlinie; ausser diesem war $1^1/_2$ cm von ihm entfernt, in der Mitte der hinteren Rachenwand, ein zweiter kleiner Abszess zu finden.

Bókai beschreibt einen erbsengrossen Abszess rechts von der Medianlinie und weiter nach rechts hinter der Mandel eine bohnengrosse, härtliche Drüse. In den Bókaischen Fällen von Lymphadenitis ohne Eiterung war die Schwellung 36 mal seitlich und dreimal in der Mitte der hinteren Rachenwand.

Mitunter kann die Retropharyngealdrüse tiefer liegen und von dem Rachen aus kaum palpierbar sein; so musste Bókai einmal tracheotomieren: die Drüsenschwellung bildete sich zurück; Fall II bei Moreau erforderte die Tubage und erst nach etwa drei Wochen gelang es, einen Abszess von aussen zu öffnen.

Auch ich habe bei Obduktionen von Kindern die beschriebenen Retropharyngealdrüsen beider Gruppen erkrankt und angeschwollen gesehen. Ein Fall dieser Art zeigte dies besonders deutlich: Hier lagen rechts und links median von der Carotis interna und zum Teil hinter ihr je zwei stark geschwellte Drüsen, median von diesen lagen wiederum je zwei erbsengrosse Schaltdrüschen der hinteren Pharynxwand auf und schliesslich waren etwas tiefer zwei symmetrisch und direkt neben der Mittellinie gelegene geschwellte retropharyngeale Drüsen zu sehen.

Aber auch beim Erwachsenen kann die Retropharyngealdrüse — und hier erfahrungsgemäss nur die typische Gl. retropharyngealis lateralis — erkranken. Freilich tritt die akute Vereiterung im Gegensatz zum ersten Kindesalter ganz in den

Hintergrund; wohl deshalb, weil jene Quellgebiete selbst einer gewissen Atrophie anheim zu fallen scheinen und so die Lymphbahnen nach dem Rachen zu nicht so leicht die Träger des Virus einer akuten Entzündung werden können.

Dafür sind die chronischen Erkrankungen, die Verkäsung und maligne Entartung, wiederholt vorgefunden worden; immerhin, aber relativ selten; kommen doch jene Drüsen — wie wir sahen — beim Erwachsenen nicht regelmässig vor und empfangen sie zudem noch, wie wir im Kapitel IV sehen werden, nicht alle Lymphe aus den oben genannten Quellgebieten, da noch mannigfache Lymphbahnen auch an ihnen vorbei direkt zu den tiefen Cervicaldrüsen ziehen.

So beobachtete Le Dentu (zitiert bei Gautier Obs. XXIX.) bei einem 18jährigen Phthisiker nacheinander eine Eiterung in den beiderseitigen Gl. retropharyngeales laterales. Auch ich fand wiederholt bei Obduktionen von erwachsenen Phthisikern die seitlichen Pharynxdrüsen vergrössert und verkäst. Ein Fall dieser Art betraf einen 25jährigen Phthisiker, der an Tuberkulose beider Tonsillen litt, die besonders links auf die seitliche Rachenwand übergegriffen hatte; beiderseits war die seitliche Retropharyngealdrüse über wallnussgross und verkäst.

Jüngst beobachtete ich bei einem 27jährigen Mädchen, welches ich wiederholt wegen ausgebreiteter doppelseitiger Halsdrüsentuberkulose operiert hatte, einen etwa haselnussgrossen kalten Drüsenabszess an der hinteren Rachenwand, welcher den Raum zwischen rechtem hinteren Gaumenbogen und Uvula einnahm und der Lokalisation der Gl. retropharyngealis lat. genau entsprach. Im Anschluss an diesen Fall habe ich wiederholt die gedachten Drüsen bei der Operation tuberkulös entartet vorgefunden.

Bei einer 44jährigen Frau, bei der wegen Carcinom der oberste Teil des Oesophagus reseziert war, fand ich links hoch oben im Pharynx eine fast wallnussgrosse, carcinomatös entartete, im Zentrum zum Zerfall neigende Drüse bei der Obduktion vor.

Aus dieser, vielleicht etwas spärlichen Kasuistik — sicherlich liesse sie sich noch erweitern, wenn stets auf die retropharyngealen Drüsen geachtet würde — geht hervor, dass die Lymphknoten hinter dem Rachen sehr wohl in schwerem Masse miterkranken können, so dass sie mitunter ein praktisches Interesse beanspruchen müssen.

Sie scheinen ja freilich seltener in erheblichem Masse zu erkranken, da sie, wie gesagt, nicht alle Lymphe aus den oben bezeichneten Quellgebieten in sich aufnehmen, sondern eben mannigfache Lymphbahnen auch an ihnen vorbei direkt zu den tiefen

Cervicaldrüsen ziehen und da sie ausserdem, wie wir sahen, im höheren Alter nicht selten zu fehlen scheinen. Immerhin wird der Praktiker bei Halsdrüsenoperationen und besonders bei Exstirpation maligner Tumoren, welche die Quellgebiete jener Retropharyngealdrüsen mitergriffen haben, auf letztere zu achten haben und ihre Entfernung anstreben müssen, wenn durch ihr Zurückbleiben erhebliche Gefahren für den Kranken zu gewärtigen sein sollten.

Die Exstirpation der Retropharyngealdrüsen wegen Tuberkulose habe ich wiederholt mit Glück ausgeführt. Der gangbarste Weg zu denselben führt median von der Jugularis interna empor. Die Weichteile werden stumpf auseinander gedrängt, bis man den Retropharyngealraum und die Carotis interna palpieren kann. Fühlt man vergrösserte Drüsen, so hebt man das die Carotis deckende Gewebe mit der Pinzette aus der Tiefe heraus, spaltet es vorsichtig, drängt es mit dem M. styloglossus und stylo-pharyngeus durch den stumpfen Haken in die Höhe, dabei sieht man gewöhnlich die Carotis interna pulsieren und kann nun über sie hinweg die Drüse aus ihrem meist lockeren Gewebe stumpf herausheben. (Conf. Zentralblatt f. Chirurgie. 1905. No. 30.)

Die zweite Gruppe der Drüsen, welche der Körpermitte näher gelegen sind, jene nämlich, welche sich unterhalb des Zungenbeines um den Halsteil der Luft- und Speiseröhre gruppieren, lassen sich in eine vordere und hintere Kette einteilen.

1. Die vordere Kette,

deren Glieder sich vor den Luftwegen vom Zungenbein zur vorderen Brustappertur heraberstrecken.

(Tafel XI, Fig. 20.)

a) Die Drüsen, welche nahe dem Zungenbein und oberhalb des Schildknorpels liegen.

Hier sind zunächst kleine Lymphknoten zu erwähnen, welche der Gegend des Ligamentum thyreo-hyoïdeum seitlich anliegen.

Sie befinden sich entwedor vor oder etwas unterhalb vom Zungenbein, oder aber unter den vom Zungenbein nach abwärts ziehenden Muskeln. Sie liegen dann gewöhnlich direkt auf der Membrana thyreoïdea. Ich habe diese Drüsen wiederholt beim Neugeborenen gefunden und dieselbe von der Epiglottis und den angrenzenden Teilen des Pharynx injizieren könnon.

Zweimal habe ich fernerhin eine Drüse am oberen Rande dos Schildknorpels gefunden, die am lateralen Rando dos M. thyreo-hyoïdeus lag. Poirier teilt einen ähnlichen Befund mit.

Diese Drüsen haben also den Charakter von unregelmässig vorkommenden Schaltdrüsen, welche in den zu den tiefen Cervicaldrüsen hinüberziehenden Lymphstrom „eingeschaltet“ sind. Es wird ihrer noch besonders in Kapitel IV gedacht werden.

b) Die vor dem Kehlkopf befindlichen, prälaryngealen Drüsen.

Die prälaryngealen Drüsen stellen eine typische Drüsengruppe dar, welche eine gewisse praktische Bedeutung besitzt.

Gewöhnlich ist eine Drüse vorhanden, welche alsdann meist median oder annähernd median gelegen ist vor dem Ligamentum conicum in dem Raum zwischen den beiden Musculi crico-thyreoïdei. Manchmal tritt diese Drüse etwas tiefer vor oder auf den Rand des Isthmus der Gl. thyreoïdea, oder etwas seitlich auf einen der Muskelbäuche der M. crico-thyreoïdei. Nicht selten liegt neben diesem noch ein zweiter Lymphknoten.

Diese prälaryngealen Drüsen sind beim Neugeborenen typisch und sind auch beim Erwachsenen meist zu finden. Mit zunehmendem Alter freilich scheinen sie allmählich zu atrophieren und zu verschwinden (Poirier, Most).

Das Quellgebiet der prälaryngealen Drüsen ist der vordere Teil des Kehlkopfinnern von dem freien Rande der wahren Stimmbänder nach abwärts bis in den Anfangsteil der Trachea. (Die Lymphgefässe des hinteren Teiles und der hinteren Wand von Larynx und Trachea begeben sich nach hinten zu den Drüsen am Recurrens.) Auch der Isthmus und die angrenzenden Teile der Thyreoïdea geben hierhin einen Teil ihrer Lymphe ab.

Der Abfluss der Lymphe aus den prälaryngealen Drüsen geschieht einerseits seitlich hinüber zu den tiefen Cervicaldrüsen an der Vena jugularis communis, andererseits zunächst nach abwärts über Schilddrüsenisthmus zu den prätracheal gelegenen Drüsen.

Die genannten Lymphknoten haben, wie wir noch sehen werden (Kap. IV), eine gewisse pathologische Bedeutung insofern, als sie bei Erkrankungen des Kehlkopfes, besonders bei Kehlkopftuberkulose miterkranken, ja sogar mitunter Drüsentumoren oder Drüsenabszesse verursachen können, welche eine chirurgische Therapie erheischen.

e) Die prätrachealen Drüsen.

Unterhalb des Isthmus der Schilddrüse, vor der Trachea, liegen ein oder mehrere kleine Lymphknoten in wechselnder Höhe, welche Lymphgefässe aus der Schilddrüse und, wie wir eben sahen, auch aus den prälaryngealen Drüsen in sich aufnehmen. Die Abflusswege führen seitwärts hinüber zu den supraclavicularen Drüsen.

Auch aus der später zu erwähnenden Kette der Drüsen entlang dem Recurrens kann der prätracheale Lymphknoten Zuflüsse erhalten.

2. Die hintere Kette,

deren Glieder in der Furche zwischen den Luft- und Speisewegen liegen. (Tafel XI, Fig. 19.)

Die Glieder dieser Kette werden meist als peritracheale und periösophageale Drüsen bezeichnet.

Der Fundort dieser Lymphknoten ist, wie gesagt, die Furche, welche beiderseits zwischen Kehlkopf und Trachea einerseits und dem Pharynx und Oesophagus andererseits gebildet wird. Sie liegen daselbst entlang dem Nervus recurrens und Vagus und ziehen sich bis zur oberen Brustappertur und bis in den Thorax hinein fort.

Eine dieser Drüsen liegt beim Neugeborenen ganz nahe an dem Ligamentum crico-tracheale, dort wo ein Teil der Lymphgefässe das Kehlkopfinnere verlässt. Eine weitere Drüse, die von dieser etwas abliegt, habe ich wiederholt an der hinteren medianen Circumferenz der Schilddrüse, also hinter dem Anfangsteil der Speiseröhre gefunden (Fig. 19). — Weitere kleine Drüsehen liegen, wie gesagt, am Recurrens weiter abwärts. Nach abwärts nehmen die Drüsen an Zahl zu.

Beim Erwachsenen sind die oberen Drüsen meist sehr klein, mitunter schienen sie gar nicht vorhanden zu sein, waren wenigstens trotz sorgfältigster Präparation nicht zu finden. Weiter abwärts, nach der oberen Brustappertur hin, und innerhalb derselben werden sie grösser und zahlreicher und ihre unteren Glieder umschliessen bekanntermassen den aus der Atmungsluft resorbierten Kohlenstaub.

Gouguenheim und Leval-Picquechef teilen diese neben der Trachea gelegene Drüsenkette in drei Gruppen ein: in eine obere, mittlere und untere Gruppe. Im Allgemeinen scheint diese Einteilung etwas zu sehr schematisiert zu sein, wenigstens nicht durchweg durchführbar.

Für den Kliniker hat die beschriebene Drüsenkette insofern eine gewisse Bedeutung, als bei Entzündung und Anschwellung ihrer Glieder durch eine fortgeleitete Neuritis oder durch Druck leicht eine Parese oder Paralyse des Nervus recurrens mit ihren bekannten Folgeerscheinungen eintreten kann.

Die tiefen Cervicaldrüsen.

(Fig. 5, 7, 14.)

Das Sammelbecken der Lymphe des Kopfes und des Halses bilden die tiefen cervicalen Lymphdrüsen, der Plexus jugularis internus.

Es ist dies ein grosses und weites Drüsengeflecht, welches vor allem die Vena jugularis interna und die Vena jugularis communis bis hinab zur Vena subclavia umspinnt. Seitwärts zieht es hinüber und breitet sich in dem Fett aus, welches die M. scaleni und levator scapulae deckt, und medianwärts treten einige Drüsenelemente auf und über die Carotis hinweg. Diese Drüsen liegen also unter der grossen Halsfascie und zum grössten Teile gedeckt vom Kopfnicker.

Die Zahl der Drüsenelemente ist sehr gross und schwer zu bestimmen; denn es gelingt wohl ebensowenig, alle Lymphknötchen durch Injektion kenntlich zu machen, wie die nicht injizierten, ohne Ausnahme, aus dem Fett heraus zu präparieren, ohne dieses oder jenes kleinste Drüschen zu übersehen.

Die tiefen Cervicaldrüsen werden gewöhnlich eingeteilt in:

1. die obere Gruppe, die tiefen Cervicaldrüsen sensu strictiori.

   Sie umfasst die Drüsen, welche vom M. omohyoïdeus nach aufwärts liegen. — Diese Gruppe kann man in zwei Untergruppen teilen; nämlich in

a) die mediane Gruppe, welche die wichtigsten Drüsenelemente umfasst, soweit sie die grossen Halsgefässe umlagern;
b) die laterale Gruppe, welche sich seitwärts und abwärts auf den M. scaleni und dem Levator scapulae ausbreiten.

2. die untere Gruppe der tiefen Cervicaldrüsen, gewöhnlich Supraclaviculardrüsen genannt, liegt abwärts vom M. omo-hyoïdeus, also in dem Dreieck, welches von diesem Muskel, dem Schlüsselbein und dem Gefässnervenstrang gebildet wird.

1. Die Gl. cervicales profundae (sensu strictiori), obere Gruppe.

a) Mediane Gruppe (kurz genannt: Gl. cervicales prof. medial.).

Die Verteilung der Drüsenelemente dieser Gruppen ist eine ungleichmässige. Entsprechend der beim Lymphgefässsystem häufig beobachteten Tatsache, dass die Drüsen sich mit einer gewissen Vorliebe dort gruppieren, wo grössere Blutadern zusammenfliessen, finden wir bei den Gl. cervicales prof. medial. die Hauptmasse der Lymphknoten in der Nähe der Vena jugularis interna, der V. facialis communis und des oberen Teiles der Vena jugularis communis, oder, wie viele Autoren sagen, in der Höhe der Teilungsstelle der Carotis.

Eine wichtige Drüse oder Drüsengruppe liegt mehr oder weniger direkt am Zusammenfluss der Vena jugularis interna und facialis communis. Meist befindet sie sich in dem Winkel, den diese Gefässe bilden, mitunter lagert sie sich etwas mehr der Jugularis, besonders der Jugularis interna an oder auf.

Ergiesst sich die Vena facialis communis abnormerweise in die V. jugularis externa, wie ich es beim Neugeborenen sowohl wie beim Erwachsenen fand, oder aber ist die V. facialis commun. kurz und mündet sie bereits in Höhe des Biventerdreieckes in die Jugularis, dann liegt diese typische Drüse doch an ihrem typischen Platz: etwas abwärts vom lateralen Biventerbauch und median von der Jugularis communis.

Die Bedeutung dieses Lymphkörpers oder dieser Gruppen von Lymphkörpern dokumentiert sich meist schon durch seine erheblichere Grösse, mit welcher er die Anderen sowohl beim Neugeborenen, als auch beim Erwachsenen überragt. Selten ist er kleiner und unbedeutender, als jene. Er stellt, wie wir noch sehen werden, eine wichtige Drüsenstation für die Lymphe der vorderen Gesichtsgegend: Lippe, äussere Nase, Wange, Zunge, vordere Gaumen- und Zahngegend dar.

Weitere wichtige Lymphknoten liegen lateral von dem eben beschriebenen und im wesentlichen lateral der Vena jugularis interna. Sie liegen daselbst von Fett umgeben unter dem Kopfnickeransatz und sind besonders beim Erwachsenen zum Teil durch straffe Gewebsfasern mit diesem Muskel verbunden. Sie erstrecken sich sonach hinter dem lateralen Biventerbauch und seitlich der V. jugularis interna unter dem Sterno-cleido-mastoïdeus empor bis nahe an die Schädelbasis. Andererseits zieht sich diese Gruppe auch lateralwärts und abwärts, indem sie dabei den Nervus accessorius mehr oder weniger begleitet. Diese Drüsen sind haufenförmig neben und über einander angeordnet. Die Zahl ihrer Elemente ist recht beträchtlich; beim Erwachsenen habe ich wohl meist acht bis neun gezählt, seltener weniger, nur drei bis vier Drüsen. Meist sind einige davon gross, ja so gross, vielleicht grösser, als die oben beschriebene typische am Venenwinkel.

Sie empfangen die Lymphe teils aus der letztgenannten Drüse, teils aus der seitlichen Gesichtsgegend, der Gegend des Ohres, der Wange und Tonsillen, sowie zum Teil aus den vorderen Gesichtspartien.

Eine dritte Gruppe von Lymphknoten zieht in typischer Weise lateral der Vena jugularis interna und communis nach abwärts. Es sind meist kleinere, teilweise länglich ovaläre, platte Gebilde, die mitunter in spärlichen Exemplaren, mitunter wie in einer weitgegliederten Kette entweder der Vene und der Gefässscheide dicht anliegen, oder aber sich etwas von ihr entfernt halten. Einige wenige Drüsenkörper treten nicht selten zum Teil, ja ganz hinter die Vene. Eine jener Drüsen liegt beim Neugeborenen sowohl wie beim Erwachsenen in mehr weniger typischer Weise

dicht oberhalb der Kreuzungsstelle des M. omo-hyoïdeus mit der Jugularis communis. Einige Male trat dieser Lymphknoten aber auch unter den M. omo-hyoïdeus; andererseits fand ich beim Erwachsenen auch mehrere — zwei bis drei — Drüsen, die wie eine Kette am oberen Rande des lateralen Bauches des Omo-hyoïdeus seitwärts hinzogen.

Die älteren Autoren betonen, dass die Gl. cervicales prof. medial. nach unten zu an Zahl und Dichtigkeit abnehmen und von den Gl. supraclavicularis meist durch ein Spatium getrennt sind. Dies trifft zu, da die Hauptdrüsenmassen doch in der Höhe des Venenzusammenflusses zur Vena jugularis interna liegen und, da die Glieder der eben erwähnten, an der V. jugularis communis entlang ziehenden Kette oft weite Lücken zeigen und jene Drüse oder Drüsen an der Kreuzungsstelle der V. jugularis und des Omo-hyoïdeus nicht selten nach oben und unten isoliert sind.

Schliesslich findet sich nicht selten, aber keineswegs regelmässig, eine vierte Untergruppe der Gl. cervicales prof. medial. jenseits, also median der Vena jugularis, auf der Carotis oder median von ihr in Höhe der Carotisteilung oder auch in der Höhe der Schilddrüse. Sie können, wie mich Injektionen beim Neugeborenen lehrten, sogar auf die Kapsel der Thyreoïdea übertreten. Es handelt sich hier — wenn vorhanden — nur um einige wenige versprengte Drüsen, die aber doch, auch beim Erwachsenen, eine recht bedeutende Grösse besitzen können.

b) Die laterale Gruppe (Gl. cervicales profundae laterales).

Unter der lateralen Gruppe der tiefen Cervicaldrüsen wären all die Drüsen zu verstehen, welche seitlich von der sub a beschriebenen, lateral an der Vena jugularis abwärts ziehenden Drüsenkette liegen und in den mehr weniger vorhandenem Fettgewebe sich ausbreiten, welches die Musculi scaleni und den Levator scapulae deckt. Nach hinten wird diese Drüsengruppe vom Rande des Musculus cucullaris begrenzt, doch treten mitunter beim Neugeborenen sowohl, wie beim Erwachsenen, einige wenige Drüsenelemente noch unter jenen Muskelrand hinab. Nach unten zu begrenzt der laterale Bauch des Omo-hyoïdeus die Region gegen die Supraclaviculargegend ab.

Die Absonderung dieser Lymphdrüsengruppe von den anderen tiefen Cervicaldrüsen ist zum Teil eine willkürliche, insofern als die mediane und die

laterale Gruppe mehr weniger ineinander übergehen und auch durch zahlreiche Lymphgefässe miteinander verbunden sind. Andererseits hat aber die gedachte Drüsengruppe zum Teil ihre eignen Quellgebiete und weicht auch topographisch von der medianen Gruppe ab, so dass eine gewisse Sonderstellung gerechtfertigt erscheint.

Beim Neugeborenen sind es sehr zahlreiche Lymphknötchen, welche in das reichliche Fett eingelagert sind, das die Musculi scaleni und den Levator scapulae deckt. Beim Erwachsenen sind es anscheinend weniger Elemente und diese sind hier auch, abgesehen von pathologischen Schwellungen, meist klein, ja sehr klein und schwinden bis Stecknadelkopfgrösse. Die Zahl der Drüsen ist beim Erwachsenen, wie ich glaube, recht wechselnd.

An einigen Präparaten wenigstens habe ich nur fünf bis sieben, an anderen wiederum zwölf und fünfzehn seitliche, tiefe Cervicaldrüsen gezählt; einmal, an der Leiche eines 72jährigen Mannes, habe ich nur zwei hierher gehörige Drüsen gefunden.

Eine typische Anordnung der Gl. cervical. prof. lat., entsprechend gewissen Gefässstämmen u. dergl., ist nicht streng durchführbar. Immerhin scheinen beim Erwachsenen die Lymphknoten in zwei Lagern sich hinzuziehen:

Ein Drüsenlager zieht sich von innen und oben nach aussen und unten etwa dem Nervenverlauf entlang und in näherer und weiterer Entfernung vom N. accessorius und einem der Nerven des Cervicalplexus. Es umfasst wohl vier bis sechs oder mehr Elemente und kann mitunter mehr oder weniger deutlich als eine Art Ausläufer jener hoch oben lateral der V. jugularis interna gelegenen Drüsengruppe angesehen werden.

Ein zweites Drüsenlager zieht sich öfter dem lateralen Bauche des Omo-hyoïdeus entlang oder mit grösserer Deutlichkeit an der Arteria und Vena cervicalis superficialis hin. Einmal fiel diese Drüsenkette zum Teil unter und unterhalb des Omo-hyoïdeus, also in das Gebiet der Supraclaviculardrüsen, und zum anderen Teil lateralwärts von dem genannten Muskel, also in das Gebiet der Gl. cervical. prof. lateral.

Die Quellgebiete der Gl. cervical. prof. lateral. umfassen vor allem die Lymphterritorien der Kopfhaut, soweit sie dem Wurzel- und Stromgebiet der V. occipitalis und teilweise der V. auricularis posterior entsprechen. Ferner ge-

hören hierher zum Teil die hinteren Rachenpartien und die Gl. cervical. prof. medial., mit welch letzterer Gruppe diese Drüsen, wie wir schon sagten, ebenfalls in reichem Lymphaustausch stehen.

Der Abfluss der Glandulae cervicales profundae mediales et laterales, also der Drüsen beider Gruppen, geschieht zum Teil zu den Glandulae supraclaviculares, zum Teil direkt in die Vene.

2. Die Glandulae supraclaviculares.
(Untere Gruppe der tiefern Cervicaldrüsen.)

Diese Drüsen liegen, wie schon gesagt, in dem Raum, welcher sich zwischen Omo-hyoïdeus und speciell dessen lateralem Bauch und der Clavicula befindet.

Die Zahl der Drüsen ist wechselnd. Beim Neugeborenen ist sie gross. Poirier und Cunéo nennen ihre obere Gruppe „extrêmement nombreux“. Beim Erwachsenen habe ich gewöhnlich nur wenige, sechs bis acht bis zehn Elemente gefunden.

Man kann die Supraclaviculardrüsen in zwei Untergruppen einteilen: eine nach oben und lateralwärts liegende und eine mediane an den grossen Gefässen befindliche.

a) die obere, laterale Gruppe der Supraclaviculardrüsen liegt dem Omo-hyoïdeus näher und mitunter der Arteria und Vena cervicalis ascendens und cervicalis superficialis mehr weniger an.

Sie erhält ihre Zuflüsse — soweit Kopf und Hals in Betracht kommen — hauptsächlich von der Haut und den Weichteilen der unteren Nacken- und der Halsgegend. Ihr Abfluss geschieht in die mediane Gruppe oder den Ductus thoracicus oder direkt in die Vene.

b) Die mediane Gruppe. Sie liegt mehr oder weniger den grossen Gefässen an und zieht sich hinter das Niveau der Clavicula noch in die Tiefe bis zur Subclavia. Ihre Elemente liegen zum Teil der Vena jugularis dicht an und sehr oft hinter ihr; mitunter sogar zwischen Jugularis und Carotis. Beim Erwachsenen habe ich zwei bis vier, ja sogar sieben Lymphknoten gefunden. Die Untersten derselben waren meist bereits mit Kohlenstaub von den Atmungswegen her imprägniert.

Das Quellgebiet dieser Drüsengruppen umfasst, abgesehen von den Gl. cervical. profundae (superiores) vor allem die Trachea, den Oesophagus, die Weichteile der unteren Hals- und der oberen Brustgegend. Der Abfluss der Lymphe geschieht hier in den Ductus thoracicus oder in die Vene.

Zur Chirurgie der Halslymphdrüsen.

Die chirurgischen Affektionen der Halslymphdrüsen und besonders jene der am häufigsten miterkrankten tiefen Cervicaldrüsen lassen sich, soweit sie für uns hier in Betracht kommen, in drei Kategorien teilen:

1. Die akut entzündlichen Affektionen, Abszesse u. dergl.,
2. Die chronischen Entzündungen, insbesondere die Tuberkulose, und
3. Die Tumoren, speziell die malignen Metastasen.

Bei der Behandlung dieser Erkrankungsformen hat nun der Chirurg bekanntermassen vor allem drei technische Aufgaben zu erfüllen. Diese sind zunächst eine entsprechende chirurgische Gründlichkeit, sodann eine möglichst vollkommene Schonung wichtiger Gebilde, besonders eine solche der versorgenden Nervenstämme, und drittens eine möglichste Vermeidung entstellender Narben.

Die erste Forderung, die chirurgische Gründlichkeit, erheischt eine gute Zugänglichkeit des Operationsfeldes und zwar nicht allein für die Hand und die Instrumente des Operateurs, sondern auch für dessen Auge, um in den komplizierten anatomischen Verhältnissen exakt, sauber und gründlich operieren zu können.

Die zweite Forderung, die Schonung wichtiger Gebilde, speziell der Nerven ist nicht minder bedeutsam, um nicht Störungen in der Ernährung der Gewebe, Lähmungen und Muskelatrophieen zu gewärtigen.

Die dritte Forderung stellt nicht mit Unrecht ein grosser Teil unserer Patienten besonders bei tuberkulösen Halslymphomen.

All diesen Forderungen in gleichem Masse und vollkommen gerecht zu werden, ist eine schwere, meist kaum zu lösende Aufgabe. So wird der Chirurg sich in der Mehrzahl der Fälle damit begnügen müssen, die Erfüllung der einzelnen Forderungen mit der Art der Erkrankung nach Möglichkeit in Einklang zu bringen.

1. Die akut entzündlichen Affektionen: Drüsenabszesse und die von Drüsen ausgehenden Phlegmonen erheischen eine rechtzeitige Eröffnung in genügender Weise, so dass der Eiter entsprechend Abfluss hat.

Vermöge der Elastizität der Abszesswandungen und der umgebenden Weichteile wird man unter Wahrung der drei aufgestellten Forderungen in der Mehrzahl der Fälle mit kleinen Hautschnitten an den tiefsten Punkten auskommen und so imstande sein, unschöne grössere Narben zu vermeiden. Ein entsprechendes Drain sichert den Abfluss. Auch bei tiefen ausgedehnten Drüsenabszessen haben mir solche kleinen Hautschnitte genügt. Selten habe ich nach hinten eine Gegenöffnung anlegen müssen.

2. Die chronisch entzündlichen Tumoren. Von diesen interessieren uns hier zunächst die tuberkulösen Halsdrüsen, die häufigst vorkommende Affektion. Bei der Chirurgie der Halslymphome ist es nun eine ebenso wichtige, wie schwierige Frage, all den drei genannten Forderungen gerecht zu werden.

Die chirurgische Gründlichkeit erfordert eine gute Uebersicht über das Operationsfeld, um gerade hier sauber und exakt arbeiten zu können. Erweichte oder vereiterte Drüsen müssen möglichst in toto, ohne Verunreinigung der Umgebung herausbefördert werden, und um Recidive zu vermeiden, müssen wir einen gewissen Wert darauf legen, möglichst alle erkrankten Drüsen, soweit sie gefahrlos erreichbar sind, zu exstirpieren.

Die zweite Forderung ist hier ebenso notwendig, wie selbstverständlich, und schliesslich die kosmetischen Rücksichten, welche hier mehr als sonst eine gewisse Rolle spielen, bedingen eine Schnittführung, welche möglichst wenig sichtbar, zum mindesten leicht zu cachieren ist.

Dollinger suchte der letztgenannten Forderung dadurch gerecht zu werden, dass er den Schnitt an die Haargrenze in der Gegend des Processus mastoïdeus legte. Die Haut wird unterminiert und die Drüsen werden dann stumpf, zum Teil subkutan herausgelöst und, soweit es geht, werden sie in die Wunde gedrängt. In Anlehnung an die Dollingersche Methode habe ich ebenfalls versucht, den Schnitt möglichst nach hinten zu verlegen, wenn auch nicht bis in die Haargrenze; ich bin aber wieder davon abgekommen. Bei Verwachsungen der Drüsen wird die Operation schwierig und unübersichtlich.

Gute Narbenverhältnisse bietet ohne Beeinträchtigung der beiden erstgenannten Forderungen die Kocher-

sche Schnittführung, entsprechend der Spaltrichtung der Haut des Halses (Fig. b).

Figur b.

Die Incision verläuft quer von vorn nach hinten und leicht bogenförmig nach hinten und oben.

Legt man den Schnitt ausserdem möglichst nach hinten, also dem hinteren Rande des Kopfnickers entsprechend, löst dann die Adhäsionen zwischen Platysma und Kopfnicker etwas ab, so dass der Schnitt nach allen Richtungen hin verziehbar und beweglich wird, so kann man auf diese Weise sich allmählich alle Gruppen der tiefen Cervicaldrüsen, auch die oberflächlichen Cervicaldrüsen, ja teilweise sogar das Submaxillardreieck für Auge und Messer zugänglich machen. Man kann dabei von kleinen, für die Narbenbildung günstig gelegenen Schnitten ausgedehnte Drüsengebiete unter steter Kontrolle des Auges exstipieren. Dass man von solchen queren Schnitten aus auch ohne Schaden für die Nervenversorgung den Sternocleidomastoïdeus quer durchtrennen kann, um besseren Einblick in die Tiefe zu gewinnen, ist klar, ich habe dies bei zahlreichen, mitunter recht komplizierten Lymphomoperationen kaum je nötig gehabt.

In letzter Zeit bin ich bei unkomplizierten Lymphomoperationen, bei denen vor allem die Haut und das Platysma noch intakt waren, aus kosmetischen Rücksichten noch einen Schritt weiter gegangen: Der Kochersche Querschnitt wurde nahe an die Supra-

clavicular gegend gelegt, also dorthin, wo ein Halskragen die Narbe noch gut decken kann (Fig. b, M.).

Nach Durchtrennung des Platysma wird dasselbe besonders nach oben hin von der unterliegenden Fascie abgelöst, die Schnittränder werden energisch nach oben gezogen und so die oberen Gebiete der Halsgegend zugänglich gemacht. Unter Seitwärtsziehen des vorderen Kopfnickerrandes — Incision desselben wird selten nötig sein — kann man alsdann die tiefen Cervicaldrüsen recht gut für Auge und Messer zugänglich machen und sauber exstirpieren. Ja ich habe sogar sogar von diesem Schnitt aus den Retropharyngealraum in der S. 35 geschilderten Weise unter steter Kontrolle des Auges erreichen können. Wichtig ist dabei nur eine genügende Ablösung der Schnittwunde von ihren Unterlagen, um bei der bekannten Elasticität der Halshaut die Wunde entsprechend nach oben verschieben zu können.

Diese Schnittführung scheint mir den eingangs genannten Indikationen: günstige, kosmetische Narbenverhältnisse bei guter Zugänglichkeit des Operationsfeldes möglichst gerecht zu werden.

Je komplizierter die Lymphomoperationen sind, insbesondere, je mehr die deckende Haut bereits in das Entzündungsgebiet hineinbezogen ist, desto mehr treten freilich die kosmetischen Rücksichten in den Hintergrund. Aber auch hier habe ich mich in letzter Zeit ausschliesslich des Kocherschen Querschnittes bedient, der auch bei vereiterten Drüsen und einer Sekundaheilung die relativ schönsten Narbenbedingungen bietet.

De Quervain und Küttner empfehlen muskulokutane Lappen (conf. Fig. b), welche Haut und Kopfnicker zugleich durchtrennen; ersterer mit hinterer, oberer Basis, letzterer mit hinterer unterer Basis. Sie machen die entsprechenden tiefen Halsgebiete vorzüglich zugänlich, werden wohl aber vor allem für komplizierte Operationsverhältnisse zu reservieren sein.

3. Die Tumoren, speziell die malignen Drüsenmetastasen, erfordern lediglich eine gründliche Exstirpationsmöglichkeit unter entsprechender Schonung wichtiger Nerven und Gefässstämme.

Doch auch hier wird der Kochersche Schnitt Gutes leisten; aber ebenso kommen Längsincisionen, eventuell die Modifikationen nach de Quervain und Küttner in Frage. Bei den malignen Tumoren des Halses wird es eben darauf ankommen, möglichst gut alle Drüsen zugänglich zu machen und sie, wenn möglich, in toto mit den umliegenden Lymphbahnen zu exstirpieren.

Literatur. Alexy, Neuere Mitteilungen über Retropharyngealabszesse. Jahrb. f. Kinderheilk. N. F. Bd. XVII. 1881. — Bayer, Altes und Neues

über kranke Lymphdrüsen. Archiv f. klin. Chir. Bd. 49. — Blos, Tuberkulöse Lymphome und ihr Verhältnis zur Lungentuberkulose. Mitteilungen a. d. Grenzgeb. f. Chir. und Med. Bd. IV. 1899. — Bókai sen., Ueber Retropharyngealabszess. Jahrb. f. Kinderheilk. I. 1857. — Bókai sen., Ueber Retropharyngealabszess und Lymphadenitis retropharyng. Jahrb. f. Kinderh. N. F. Bd. X. 1876. — Bókai jun., Jahrb. f. Kinderh. N. F. Bd. XXXIII. — Buchbinder, Ueber die Lage und die Erkrankungen der Wangenlymphdrüsen. Beitr. z. klin. Chir. Bd. XXV. 1899. — von Brunn, Lymphknoten der Unterkieferspeicheldrüse. Archiv f. klin. Chir. Bd. 69. 3. — Capette-Laplène, Les ganglions de la joue. Thèse de Bordeaux. 1899. — Dollinger, Jahrb. f. Kinderheilk. N. F. Bd. XLI. S. 146. — Dollinger, Subkutane Entfernung der tuberkulösen Lymphdrüsen. Deutsch. Zeitschr. f. Chir. Bd. 72. 1904. — Dorendorf, Lymphgefässe der Lippe. Internationale Monatsschr. f. Anatomie u. Physiol. Bd. XVII. 1900. — Dowel, Surgical treatment of tub. cervic. lymphnodes. Annals of surgery. 1905. July. — Finkelstein, Beitrag zur Frage der tuberkulösen Lymphdrüsen. Archiv f. klin. Chir. Bd. 62. 1902. — Gouguenheim et Leval-Picquechef, Annales des maladies de l'oreille etc. 1884. — Grünfeld, Erfahrungen über die Exstirpation tuberkulöser Halsdrüsen. Zeitschr. f. Heilkunde. VIII. — Henle, Handbuch d. Gefässlehre. 1876. — Kocher, Operationslehre. 4. Aufl. Fischer-Jena. — Küttner, Ueber Lymphgefässe der äusseren Nase und Wangenlymphdrüsen. Beitr. z. klin. Chir. Bd. XXV. 1899. — Küttner, Zur Technik ausgedehnter Lymphomoperation. Beitr. z. klin. Chir. XXIV. 3. — Kuron, Zur Statistik der Operation der tuberkulösen Lymphomata colli. Dissert. Breslau. 1898. — v. Luschka, Anatomie des menschlichen Halses. Tübingen 1862. — Mascagni, Vasorum lymphaticorum corporis humani. Histor. et ichnographia. 1785. — Mériel, Un cas d'adénité génienne sous-muqueuse suppurée. Gaz. hebdomad. de méd. et chir. No. 4. 1900. — Mettenheimer, Jahrbuch f. Kinderheilk. N. F. Bd. 30. S. 362. — Meyer, Endresultate der operativen Behandlung tuberkulöser Lymphome. Dissert. Kiel 1902. — Moreau, Contributions à l'étude des abcès péripharyngiens. Thèse de Paris. 1896. — Most, Zur Topographie und Aetiologie des retropharyngealen Drüsenabszesses. Arch. f. klin. Chir. Bd. 61. — Most, Zur Chirurgie der Halsdrüsen. Centralbl. f. Chir. 1905. No. 30. — Muntsch, Zur Casuistik des Retropharyngealabszesses nach Infektionskrankheiten. Diss. München 1892. — Neumann, Arch. f. Kinderheilk. 1893. Bd. 15. — Oppenheimer, Arch. f. Kinderheilk. Bd. 22 u. 23. — Poirier et Cunéo, Les Lymphatiques. Masson et Comp. Paris 1902. — Pólya und v. Navratil, Untersuchungen über die Lymphbahnen der Wangenschleimhaut. Deutsche Zeitschr. f. Chir. Bd. 66. — Princeteau, Les ganglions lymphatiques de la joue. Journal méd. de Bordeaux. 1899. No. 32/41. — De Quervain, Les Incisions opératoires au Niveau du Cou. Semaine médicale. 1900. — Rawitz, Ueber Lymphknotenbildung in Speicheldrüsen. Anat. Anz. Bd. 14. No. 17, 18. — Ringleb, Ueber die Endresultate der operativen Behandlung der Halslymphome. Diss. Bonn. 1903. — Ritter, Die Neubildung von Lymphdrüsen bei Mammacarcinom.

Deutsche Zeitschr. f. Chir. Bd. 79. — Sappey, Anatomie, Physiologie, Pathologie des vaisseaux lymph. Paris 1874. — Schmitz, Jahrb. f. Kinderh. N. F. Bd. 6. 1873. — Stahr, Die Zahl und Lage der submaxillaren Lymphdrüsen. Arch. f. Anat. 1898. — Stieda, Arch. f. klin. Chir. Bd. 63. 1901. — Testut, Traité d'anatomie humaine. II. Aufl. Bd. 2. — Thévenot, Des adénites génienes. Gaz. des hôpitaux. No. 46. April 1900. — Tourtual, Neue Untersuchungen über den Bau des menschlichen Schlund- und Kehlkopfes. Leipzig 1846. — Trendel, Lymphdrüsen in der Wangensubstanz. Beitr. z. klin. Chir. Bd. 39. — Trzebicky, Zur operativen Behandlung der Lymphome am Halse. Langenbecks Archiv. Bd. 68. 1902. — Vigier, Des adénites de la joue. Gaz. hebd. 1892. No. 34 et Thèse de Lyon. 1892. — Vigier, Des adénites gén. de la joue ou adénites de Poncet. Union médicale. No. 150. 1892. — Wohlgemuth, Zur Pathologie und Therapie der skrophulösen Lymphdrüsen. Arch. f. Kinderheilk. 1890.

ZWEITES KAPITEL.

Die Lymphgefässe der Haut des Kopfes und des Halses.

Die Haut des Kopfes und des Halses ist überall von einem dichten Netze von Lymphadern durchzogen, welches im allgemeinen dem Charakter der Lymphgefässe der übrigen Haut gleicht.

Die abführenden Lymphgefässe ziehen in Gefässbündeln, ast- und baumförmig und mit einander kommunizierend, in lateralwärts divergierender Richtung von der Mittellinie aus herab. Auch die grösseren Stämme bilden häufig Anastomosen, verlaufen stellenweise einander mehr oder weniger parallel, bilden dann wieder schlingenförmige Ausbiegungen, überkreuzen sich und gelangen so zu den regionären Drüsen.

Der — durch die Topographie der regionären Lymphknoten gegebenen — Abflussrichtung der Lymphadern entsprechend kann man am Kopfe sehr wohl verschiedene Lymphgefässterritorien unterscheiden, welche auch beim injizierten Präparat mehr oder weniger deutlich in die Augen fallen. Dieselben entsprechen im wesentlichen dem Verlauf der Blutgefässe und vornehmlich jenem der bedeutenderen Venen in der Weise, wie wir es im I. Kapitel auseinandergesetzt haben. Dabei kommt es, um es auch hier nochmals hervorzuheben, nicht selten vor, dass Lymphstämme aus dem einen Territorium in das andere hinüberziehen.

In diesem Sinne können wir folgende Lymphgebiete unterscheiden.

I. Das Lymphgebiet, welches im grossen und ganzen den Verzweigungen der Arteria maxillaris externa und der Vena facialis anterior entspricht.

Hierher gehören:

1. Die Lymphgefässe der Kinn- und Lippengegend.
2. Die Lymphgefässe der äusseren Nase und der Wangengegend.

II. Das Lymphgebiet, welches im grossen und ganzen den Verzweigungen der Arteria und Vena temporalis und transversa faciei entspricht.

Hierher gehören:

Die Lymphgefässe aus der Gegend der Nasenwurzel, der Stirn, der Schläfe und der vorderen Partien des Scheitels.

III. Das Lymphgebiet, welches sich im wesentlichen dem Verlaufe der Vena auricularis posterior anschliesst.

Hierher gehören:

Die Lymphgefässe, welche der Höhe und den nach rückwärts gelegenen Partien des Scheitels entsprechen.

IV. Das Lymphgebiet, welches den Stromquellen der Vena occipitalis entspricht.

Es sind dies die Lymphgefässe der Hinterhaupt- und Nackengegend.

Zwischen das Lymphgebiet I und II ist

V. das äussere Auge eingeschaltet, dessen abführende Gefässe einerseits der Vena facialis anterior entsprechend abwärts ziehen, andererseits sich hinüber zu dem Strombett der Vena transversa faciei und temporalis begeben.

Zwischen das Lymphgebiet II und III ist

VI. das äussere Ohr eingeschaltet. Die abführenden Gefässe verlaufen auch hier wiederum einerseits herüber zur Gegend der Temporalis, andererseits hinüber zur Stromesrichtung der Auricularis posterior.

I. Das Lymphgebiet, welches im grossen und ganzen den Verzweigungen der Arteria maxillaris externa und Vena facialis anterior entspricht.

1. Die Lymphgefässe der Kinn- und der Lippengegend.

(Fig. 7 und 14.)

Von dem mittleren und unteren Gebiete der Haut des Kinnes aus ziehen die Lymphgefässe, nachdem sie sich zu zwei

bis drei Stämmen vereinigt haben, zunächst direkt hinab zu den zwischen den beiden medianen Biventerbäuchen gelegenen submentalen Drüsen. Der weitere Abfluss teilt sich in zwei Richtungen.

Einerseits ziehen nämlich die Gefässstämme, ein bis drei an Zahl, durch die Submentaldrüsen hindurch oder auch an ihnen vorbei über den medianen Biventerbauch hinweg zu der ersten Submaxillardrüse, welche im medianen Winkel des Submaxillardreieckes gelegen ist und sogar wiederum durch diese hindurch zu der zweiten Submaxillardrüse, die der Maxillaris externa anliegt.

Andererseits ziehen die abführenden Gefässe aus den submentalen Drüsen direkt zu den tiefen Cervicaldrüsen hinab. Und zwar, — da doch die Submentaldrüsen der Mittellinie mehr oder weniger naheliegen — zu den Cervicaldrüsen beider Halsseiten. So gehört es fast zur Regel, dass von der einen Kinn- oder Lippenhälfte Gefässe durch die Submentaldrüsen hindurch zu den tiefen Cervicaldrüsen der entgegengesetzten Seite sich begeben können. (Dorendorf, Stahr.)

Von der Medianlinie des Kinns ziehen ferner zwei bis drei Gefässe direkt in seitlichem Verlauf zu den submaxillaren Drüsen. Und zwar hauptsächlich zu der ersten Gruppe derselben.

In einem meiner Fälle verliefen von der Mitte des Kinns und der Unterlippe zwei zarte Gefässe im Fett direkt seitwärts sogar zu zwei Drüsen, die am vorderen Kopfnickerrande gelegen waren (Gl. cervicales superficiales).

Von der medianen Gegend der Unterlippe sind es meist zwei bis vier Stämme, welche ebenfalls hauptsächlich nach unten zu den submentalen Drüsen ziehen, während aus den lateralen Teilen der Lippe die Lymphadern im wesentlichen zu den submaxillaren Drüsen (Drüse 1 und 2) sich begeben (conf. Fig. 7).

Eine scharfe Scheidung in diesem Sinne ist aber unmöglich, da auch von der Mitte aus die Gefässstämme seitwärts ziehen und auch umgekehrt von den seitlichen Teilen aus die submentalen Drüsen fast regelmässig mit injiziert werden. Ja, es lassen sich sogar von der einen Lippenhälfte aus die Drüsen der anderen Seite füllen, da die subkutanen Lymphgefässe der Unterlippe beider Seiten mit einander kommunizieren (Dorendorf).

Aus der Gegend der Mundwinkel laufen die Gefässe, zwei bis vier an Zahl, hauptsächlich nach aussen und unten, entsprechend dem Strombett der Maxillaris externa zu den Submaxillardrüsen und zwar hauptsächlich zur zweiten Drüse, mitunter auch zu der seitwärts der Vena facialis anterior gelegenen dritten Drüse.

Von hier werden fernerhin die Drüsen am unteren Parotispol und vorderen Kopfnickerrande (Gl. cervicales superficiales) nicht selten erreicht.

Andererseits kann aber auch vom Mundwinkel aus vermittelst der subkutanen Anastomosen sogar eine Kommunikation mit den Drüsen der anderen Halsseite vermittelt werden (Dorendorf).

Die Lymphgefässe der Oberlippe ziehen seitwärts entsprechend der Arteria maxillaris externa. Gewöhnlich waren zwei bis drei Gefässe injiziert. Sie begeben sich dann abwärts in der Tiefe des subkutanen Fettgewebes und nahe dem Periost des Unterkiefers zum Submaxillardreieck und dort hauptsächlich zu der zweiten und dritten Submaxillardrüse. Nicht selten verläuft auch ein Gefäss hinüber zu den am unteren Parotispol gelegenen Drüsen. Andererseits können wiederum medianwärts verlaufende Gefässe zu den submentalen Drüsen treffen.

Dorendorf hat sogar vermittelst der bereits oben beschriebenen subkutanen Anastomosen von der Oberlippe aus die Drüsen der anderen Körperseite injizieren können.

Kurz zusammengefasst verlaufen also die Lymphgefässe aus der Kinn- und Lippengegend, vor allem zu den zunächst gelegenen Drüsen; und zwar: die Lymphgefässe der mittleren Kinngegend zu den submentalen Drüsen, jene der seitlichen Unterlippenpartien, der Mundwinkel und der Unterlippe der Hauptsache nach zu den submaxillaren, mitunter sogar zu den oberflächlichen cervicalen Lymphknoten. Es ist jedoch hier noch weniger, als sonst, eine Sonderung der Lymphregionen zu erkennen insofern, als sehr häufig der Lymphstrom aus den seitlichen Partien medianwärts zur Submentalgegend, ja sogar zu den Drüsen der anderen Körperseite zieht und umgekehrt von der Kinngegend hinüber direkte Gefässverbindungen in die submaxillaren, ja in die oberflächlichen cervicalen Drüsen münden können.

Aus den besagten regionären Drüsen der Kinn- und Unterlippengegend begiebt sieh die Lymphe zu den tiefen Cerviealdrüsen und zwar zu der vorderen Gruppe derselben, welehe der Vena jugularis anliegt und hier wiederum hauptsächlieh zu jener typischen, welehe in oder an dem Winkel sieh befindet, den die Vena faeialis communis mit der Vena jugularis interna am Zusammenfluss zur Vena jugularis eommunis bildet.

Aueh hier kommt, wie überall im Lymphgefässgebiet, nieht selten ein Ueberspringen der ersten Drüsenetappe vor; insofern, als Lymphgefässe direkt aus der Lippen- und Kinngegend zu den tiefen Cerviealdrüsen sich begeben.

Die praktische Bedeutung der eben beschriebenen Gegend ist bekanntermassen eine grosse, da hier das **Carcinom** sieh mit Vorliebe ansiedelt. Besonders das Unterlippeneareinom ist eine relativ häufige Erkrankung.

Die Drüsenmetastasen des Unterlippenkrebses hat bereits Gussenbauer im Jahre 1881 klinisch genau studiert und im Jahre 1884 haben Partsch und nach ihm andere Autoren denselben ihre Aufmerksamkeit zugewandt.

Bemerkenswert sind die Beobachtungen Gussenbauers, der die ersten genaueren klinischen Befunde mitteilt. Schon er gibt die Zahl der Drüsen auf etwa drei an, die an der Arteria maxillaris externa liegen. „Die Lippenkrebse infizieren, sagt er, viel häufiger, als man gewöhnlich annimmt, die maxillaren Lymphdrüsen, und zwar an ganz bestimmten, leicht aufzufindenden Stellen. Am häufigsten werden die am vorderen Rande der Arteria maxillaris externa dicht am oberen Rande der Glandula submaxillaris gelegenen Lymphdrüsen infiziert. — Legt man den dreieckigen Raum, welcher nach hinten von der Arteria maxillaris externa begrenzt wird, bloss, so wird man aus diesem Raume in der Regel zwei, nicht selten drei solcher Lymphdrüsen von ungleicher Grösse exstirpieren können. Die erste derselben liegt meist dicht an der etwas geschlängelten Arteria maxillaris, sodass ihre Entfernung nur nach vorsichtiger Präparation ohne Verletzung der Arterie selbst gelingt."

Partsch erwähnt, dass die ersten Metastasen bei seinen 22 beobachteten Fällen meist, ja ausschliesslich in den Gl. submaxillares lagen. Einmal war bei rechtsseitigem Sitz auch eine leichte Schwellung der linken submaxillaren Lymphdrüsen erwähnt. Sitzt der Tumor in der Mitte, so werden nach Partsch nicht selten die Submaxillardrüsen beider Seiten ergriffen.

Einen genauen, auf einem grossen Material basierenden Bericht gibt Loos. Bei seinen 280 Fällen, welcho Drüsenmetastasen aufwiesen, waren bei seitlichem Sitz des Primärtumors in 36 pCt. die submaxillaren, in 18,4 pCt. die submentalen je allein, in 45,6 pCt. beide gonannten Drüsengruppen ergriffen. Die Submaxillardrüsen beider Seiten waren bei lateralem Unterlippenkrebs in 39 Fällen und nur die entgegengesetzten Drüsen,

also gekreuzte Metastasen in den Submaxillardrüsen, waren in neun Fällen, gekreuzte Metastasen in den Submentaldrüsen in vier Fällen zu konstatieren.

Auch Fricke und Koch weisen auf den beiderseitigen Sitz der Metastasen in den Submaxillardrüsen hin, und Marschall fernerhin, welchen Dorendorf zitiert, hat ebenfalls sogar gekreuzte Metastasen gefunden.

Interessant und wichtig sind die Befunde, welche von Brunn mitteilt und deren wir bereits in Kap. I, S. 15 Erwähnung taten. Er fand, um es nochmals hervorzuheben, beim Lippenkrebs zweimal Metastasen innerhalb der submaxillaren Speicheldrüsen und konnte durch anatomische Untersuchungen ein ausnahmsweises Vorkommen von Lymphdrüsen innerhalb der Kapsel der Submaxillaris feststellen.

Fassen wir die klinischen Befunde nochmals zusammen, so ergibt sich, dass beim seitlichen Sitz des Unterlippenkrebses zunächst und vor allem die gleichseitigen Submaxillardrüsen, nicht selten auch die Submentaldrüsen, ausnahmsweise aber auch die submaxillaren Lymphdrüsen der anderen Halsseite ergriffen sind. Bei medianem Sitz des Krebses werden leicht und frühzeitig schon all die drei Gruppen von Metastasen ergriffen sein können.

Dazu kommt noch die Möglichkeit von Tochtergeschwülsten in den oberflächlichen Cervicaldrüsen am unteren Parotispol gemäss unseren anatomischen Untersuchungen.

Auch die zweite Lymphdrüsenetappe, die tiefen Cervicaldrüsen, müssen, angesichts der oben beschriebenen anatomischen Verhältnisse, beachtet werden, wenngleich dieselben in den klinischen Statistiken wenig Berücksichtigung erfahren.

Nach Loos soll sie selten primär, nur bei Recidiven in etwa drei Viertel der Fälle infiziert gewesen sein.

Die Schlussfolgerung für den Praktiker und Operateur ergibt sich von selbst:

Wollen wir radikal sein, und auch Lymphdrüsen, welche vielleicht keinen sicheren palpatorischen Befund geben, entfernen, so müssen wir folgerichtig die submaxillaren Lymphdrüsen beider Seiten mitsamt der submaxillaren Speicheldrüse, ferner die Submentaldrüsen, sowie andererseits auch die Lymphdrüsen am unteren Parotispol und schliesslich noch die tiefen Cervicaldrüsen an der Jugularis interna und communis berücksichtigen.

Bei langem Bestande des primären Tumors sowie bei hochgradiger Schwellung der submaxillaren Drüsen werden wir, wofern der Kräftezustand des Kranken es erlaubt, uns möglichst bemühen, all die genannten Drüsengruppen zu exstirpieren und nur bei kleinen Tumoren, welche erst kurze Zeit bestehen, werden wir uns vielleicht damit begnügen dürfen, nur die gleichseitigen submaxillaren, submentalen und vorderen, oberen tiefen Cervicaldrüsen zu entfernen.

Bei der Operation selbst wird man — nach Analogie der modernen Exstirpationstechnik des Brustkrebses — danach trachten müssen, die Drüsen möglichst in toto mit ihrem umliegenden Fettgewebe und den verbindenden Lymphbahnen auszuräumen und so das tumorverdächtige Gewebe von den unterliegenden Muskeln und Gefässen von unten nach oben zu möglichst als Ganzes abzuheben.

Für diesen Zweck wird der Kochersche oder der Stiedasche Schnitt den besten Raum geben. Wie wir im I. Kap. (S. 16, 17) sahen, legen dieselben den Submaxillarraum in ausgezeichneter Weise frei. Eine Verlängerung des Kocherschen Medianschnittes nach unten oder eine solche am lateralen Winkel des Stiedaschen Lappens verschafft angesichts der grossen Verschieblichkeit der Halshaut auch Zugang zu den tiefen Cervicaldrüsen.

Auch die neuerdings von Wölfler wieder empfohlene Morgansche Visierlappenplastik bietet in den Fällen wohl grosse Vorzüge, bei denen die ganze Unterlippe erkrankt ist und entfernt werden muss. Bekanntlich wird hier nach Exstirpation der Unterlippe ein zweiter, der Schnittlinie an der Unterlippe paralleler, also ebenfalls halbkreisförmiger Schnitt unterhalb des Kinnes am Halse angelegt, und so, nach Unterminirung der Schnittränder ein brückenförmiger Lappen gebildet, der in seiner Breite die Höhe der exstirpierten Unterlippe um einige Zentimeter übertrifft. Wird dieser brückenförmige Hautlappen nach oben an die Stelle der fehlenden Lippe gelegt, andererseits die übrige Halshaut möglichst, vielleicht unter Zuhilfenahme eines kleinen medianen Längsschnittes, nach unten gezogen, so kann das ganze ausgedehnte oben beschriebene Drüsengebiet ebenfalls gut zugänglich gemacht werden.

Geht man auf diese allerdings radikalere Weise vor, so wird zwar die Schwierigkeit und vielleicht auch die Gefahr der ersten Operation um einiges erhöht, andererseits werden wohl aber sicherlich die Dauerresultate immer bessere werden. Gibt doch Wörner in seiner Statistik die Heilungen über drei Jahre hinaus auf nur etwa 28 pCt. an.

2. Die Lymphgefässe der äusseren Nase und der Wangengegend.

(Tafel IV, Fig. 6.)

Die Lymphgefässe der äusseren Nase sind in ziemlich dichten Netzen angeordnet, sie kommunizieren nach allen Richtungen hin

mit der Nachbarschaft und dies auch über die Mittellinie hinüber. —

Wir können hier oberflächliche und tiefere Lymphbahnen unterscheiden. Die ersteren sind zarter und verlaufen in den oberflächlichsten Fettlagen, senken sich dann allmählich in die Tiefe, um zu denselben Drüsen zu gelangen wie die tieferen, in den tiefsten Fettlagen verlaufenden etwas kräftigeren Gefässstämme.

Die hauptsächlichste und wesentlichste Verlaufsrichtung der Lymphgefässe ist dem Strombett der Vena facialis anterior entsprechend nach aussen und unten zu dem Submaxillardreieck. Es sind zahlreiche Stämme meist sechs bis zehn injiziert, welche miteinander anastomosieren und aus allen Teilen der äusseren Nase in der besagten Richtung verlaufen.

In den Verlauf dieser Gefässe sind mitunter jene Wangenlymphdrüsen eingeschaltet, welche wir in Kap. I, S. 17 näher besprochen haben.

Je näher die abführenden Gefässe dem Unterkieferrande kommen, in desto tiefere Gewebsschichten senken sie sich, sodass sie schliesslich nahezu an und auf dem Periost liegen. Sie gelangen dann im Submaxillardreieck vor allem zu der zweiten und dritten submaxillaren Lymphdrüse, welche der Arteria maxillaris externa und Vena facialis anterior anliegen.

Eine zweite Verlaufsrichtung, welche hauptsächlich den etwas höheren Teilen des Nasenrückens entspricht und meist zwei bis drei Stämme umfasst, zieht weiter lateralwärts ober- und unterhalb des Wangenfettpfropfes zu den oberflächlichen Cervicaldrüsen am unteren Parotispol hin.

Als dritte Verlaufsrichtung beschreibt Küttner jene, die oberhalb des Auges hinüber zu den Lymphdrüsen in der Parotis vor dem Ohr hinzieht. Das Quellgebiet dieser Gefässe ist lediglich die Nasenwurzel und Gegend der Glabella und wird später besprochen werden.

Küttner beschreibt als Variation noch ein Gefäss, welches, etwa aus der Mitte der Nase entstammend, querhinüber zu einer Parotislymphdrüse sich begibt.

Die Injektion der Submentaldrüsen ist weder Küttner anscheinend, noch auch mir von der Nase aus gelungen.

Aus der **Wangengegend** begeben sich die Lymphgefässe ebenfalls, hauptsächlich dem Strombett der Vena facialis

anterior entsprechend, zu den Submaxillardrüsen und zwar vor allem zu Drüse zwei und drei. Andererseits aber gelangen sie auch zu den submentalen Drüsen, sowie zu den am unteren Parotispol gelegenen oberflächlichen cervicalen Drüsen.

Eine Abgrenzung der einzelnen Quellgebiete dieser Drüsengruppen lässt sich in der Wange nicht durchführen, da es einerseits von den medialen Teilen der Wange nicht selten gelingt, die oberflächlichen Cervicaldrüsen am vorderen Kopfnickerrande zu injizieren, andererseits von den lateralen Teilen der Wange auch die submentalen Drüsen injiziert werden können; ja, sogar aus der Jochbeingegend haben Pólya und v. Navratil die submentalen Drüsen injiziert. Die eigentlichen Parotislymphdrüsen vor der Ohrgegend hingegen füllen sich erst, wenn man sich mit der Injektion mehr und mehr der Schläfengegend nähert.

Auch von der Nasen- und Wangengegend aus gelangen die abführenden Gefässe nicht selten, an der ersten Drüsenetappe vorbei, direkt zu den tiefen Cervicaldrüsen (Stahr).

Die Nasen- und Wangengegend hat für den **Chirurgen** insofern eine **praktische Bedeutung**, als gerade an der äusseren Nase nicht selten Tumoren vorkommen, welche rasch Metastasen setzen.

Küttner hat derartige Tumoren beschrieben und auf ihre Metastasen in den Wangenlymphdrüsen, in den Submaxillardrüsen, ja sogar in den tiefen cervicalen Drüsen, welche die zweite Etappe des Lymphstromes darstellen, hingewiesen.

Metastasen der entgegengesetzten Körperseite kommen bei einseitigem Sitz des Tumors für gewöhnlich nicht vor; ausnahmsweise kann es jedoch geschehen. Beschreibt doch Trendel einen Fall, wo eine Wangenlymphdrüse der anderen Seite geschwollen war.

Die Chirurgie dieser Tumoren wird sich gegebenenfalls wenigstens bezüglich der Lymphdrüsenmetastasen ähnlich gestalten, wie die Drüsenexstirpation beim Unterlippenkrebs; nur mit dem Unterschiede, dass bei einseitigem Sitz des Nasentumors wohl nur die Drüsen der einen Seite und zwar hauptsächlich die submaxillaren und die oberflächlichen, wie tiefen cervicalen Drüsen in Frage kommen.

Tumoren der Wangenhaut sind weniger häufig und besitzen alsdann meist einen klinisch mehr gutartigen Charakter, sodass sie seltener und gewöhnlich erst später Metastasen setzen. Häufiger

geschieht es, dass von der Wangenschleimhaut Geschwülste auf die äussere Decke übergreifen, wie wir dies noch im vierten Kapitel sehen werden.

II. Das Lymphgebiet, welches im grossen und ganzen den Verzweigungen der Arteria und Vena temporalis und transversa faciei entspricht.

Die Lymphgefässe aus der Gegend der Nasenwurzel, der Stirn, der Schläfe und der vorderen Teile des Scheitels.

(Tafel IV, Fig. 6.)

Von der Gegend der Nasenwurzel und Glabella aus lassen sich meist drei bis vier Stämme injizieren, welche am oberen Augenlid und am Orbitalrand entlang einander mehr oder weniger parallel, aber auch öfter miteinander kommunizierend, bogenförmig nach aussen und unten zur Parotisgegend verlaufen. In eben derselben Weise ziehen etwa drei bis vier Stämme von der Stirn her in ähnlichem Verlauf und ebenfalls in derselben Richtung hin.

Oft genug machen die Stämme grössere oder geringere Ausbuchtungen nach oben oder unten ehe sie an die Ohrspeicheldrüse gelangen.

Dort treffen sie beim Neugeborenen in typischer Weise zu jener oberflächlichen Parotislymphdrüse, die unter der Fascie auf den oberflächlichsten Parotisschichten ein bis zwei Centimenter vor dem Ohr gelegen ist. Durch diese hindurch, mitunter auch an ihr vorbei gelangen dann die Lymphgefässe zu den in der Tiefe der Parotissubstanz eingebetteten Drüsen.

Auch hier ziehen regelmässig einige Lymphgefässe nach dem unteren Parotispol hin zu den dort gelegenen oberflächlichen Cervicaldrüsen.

Von der oberen Stirn- und von der Schläfengegend ziehen die Gefässe ebenfalls nach der Parotis hin. Bei gut gelungenen Injektionspräparaten waren die Gefässe ausserordentlich zahlreich, reduzierten sich in ihrem Verlauf durch Zusammenfluss gewöhnlich dann auf fünf bis sechs Stämme, welche sich in das Parotisgebiet begaben und zwar aus den vorderen Partien dieser Region meist wiederum zu der eben beschriebenen

typischen subfascialen Parotislymphdrüse. Durch diese hindurch, weniger häufig an ihr vorbei gelangen dann die Lymphgefässe zu den in der Tiefe der Parotissubstanz gelegenen Lymphknoten.

Eine direkte Kommunikation mit den oberflächlichen Cervicaldrüsen am unteren Parotispol kommt hier kaum mehr vor. Sie tritt, je weiter die Quellgebiete von der Nasenwurzel und unteren Stirngegend sich entfernen und zum Scheitel emporsteigen, je mehr sich also in den Lymphstrom die Parotis mit ihren Drüsen hineinschiebt, mehr und mehr zurück. Erst von der Scheitelgegend aus kann eine solche jenseits der Parotis, wie wir bald sehen werden, wieder in Frage kommen.

Von den höher gelegenen Teilen der Stirn und von der vorderen Scheitelgegend ziehen einige Gefässe entlang der Vena temporalis zu den präauricularen Drüsen, welche zwischen hinterer Parotiswand und Vorderwand des Gehörgangs liegen. Durch diese hindurch gelangen die Gefässstämme zu den weiter abwärts gelegenen Drüsen und zwar meist zu den oberflächlichen Cervicaldrüsen. Und hier kann es mitunter vorkommen, dass ein Gefässstamm an den präauricularen Drüsen vorbei auch direkt zu den oberflächlichen Cervicaldrüsen am vorderen Kopfnickerrande gelangt.

Die tiefen Cervicaldrüsen an der Vena jugularis interna werden meist erst als nächste Etappe erreicht, kaum wohl auf direktem Wege unter Umgehung der eben genannten präauricularen und oberflächlichen Cervicaldrüsen. Ich habe wenigstens diesen direkten Weg bei meinen Injektionen nicht nachweisen können.

III. Das Lymphgebiet, welches sich im wesentlichen dem Verlauf der Vena auricularis posterior anschliesst.

Die Lymphgefässe, welche der Höhe und den rückwärts gelegenen Partien des Scheitels entsprechen.

(Tafel IV, Fig. 6.)

Während aus der Scheitelgegend die Gefässe in eben beschriebener Weise zunächst entlang der Vena temporalis zu den präauricularen Drüsen ziehen, tritt von der Höhe des Scheitels, und zwar ungefähr von einer Vertikalen ab, welche man vor dem Ohr emporzieht, eine andere Gefässrichtung hinzu. Ein Teil der Gefässe tritt nämlich hinter der Ohrmuschel nach abwärts und kann auch auf diesem Wege direkt zu den Drüsen

am vorderen Kopfnickerrande (Gl. cervicales superfic.) und durch diese hindurch oder auch an ihnen vorbei zu den tiefen Cervicaldrüsen gelangen, welche seitlich der Vena jugularis interna anliegen.

Auf diesem Wege treffen einige Stämme auch auf die auf dem Warzenfortsatz gelegenen Gl. mastoideae und können dieselben, bevor sie in die Cervicaldrüsen münden, passieren.

Je mehr man sich nun der Scheitelhöhe nähert, desto mehr entspricht der Gefässverlauf dem der Vena auricularis posterior: zahlreiche Gefässe ziehen seitwärts herab zur Warzenfortsatzgegend. Sie reduzieren sich gewöhnlich auf drei bis vier Stämme. Am Warzenfortsatz stossen sie nun auf die dort befindlichen Lymphdrüsen, welche, in der Regel ein bis zwei an Zahl, am Musculus retrahens auriculae gelegen sind. Freilich fehlen sie, wie wir in Kap. I sahen, häufig, sehr selten sind sie in grösserer Anzahl vorhanden. Durch diese Drüsen hindurch sowohl, wie auch wiederum an ihnen vorbei, gelangen die Gefässe zu den tiefen Cervicaldrüsen und zwar auf dreifachem Wege.

Entweder gelangen die Stämme an dem vorderen Kopfnickerrande abwärts in die Tiefe zu den seitlich an der Vena jugularis interna gelegenen Drüsen. Mitunter kann dabei eine oberflächliche Cervicaldrüse passiert werden. Oder zweitens die Gefässe durchbrechen die Fasern des Kopfnickers, etwa in halber Breite des Muskelansatzes und gelangen auf diese Weise ebenfalls zu den tiefen Cervicaldrüsen. Schliesslich zieht ein dritter Teil der Gefässe hinter dem Ansatz des Sternocleidomastoideus in die Tiefe wiederum zu den seitlich der Vena jugularis gelegenen Drüsen. Dabei ist in der Regel ein Gefäss zu finden, welches an der Seite des Scheitels entsteht und schon dort durch sein kräftiges Kaliber hervortritt und welches dann in direktem Verlauf am hinteren Kopfnickerrande vorbei zu den tiefen Cervicaldrüsen gelangt.

IV. Das Lymphgebiet, welches den Stromquellen der Vena occipitalis entspricht.

(Fig. 6 und 8.)

Die Lymphgefässe der Hinterhaupt- und Nackengegend.

Von der Hinterhauptgegend aus ziehen die Gefässe abwärts mehr oder weniger dem Strombett der Arteria und

Vena occipitalis entsprechend. Sie gelangen so zu den seitlichen tiefen Cervicaldrüsen, welche in Fett eingebettet auf den Scalenis liegen. Ein Teil der Gefässe trifft auf ihrem Verlaufe zu den Nackenlymphdrüsen, welche, meist ein bis zwei, selten mehr an Zahl, nahe der Ansatzlinie des Musculus cucullaris an der Schädelbasis gelegen sind. Häufig genug, besonders beim Erwachsenen, fehlen diese Drüsen.

Von der Nackengegend aus ziehen die Lymphgefässe ebenfalls hinüber zu den seitlichen tiefen Cervicaldrüsen. Mitunter steigen die Gefässe unter den Cucullarisrand hinab, um dort auf Drüsen zu stossen, welche von dem Muskelrande noch bedeckt sind. Und dann erst gelangen die Gefässe zu den anderen seitlichen Cervicaldrüsen. Von den tieferen Teilen des Nackens begeben sich die Lymphadern gewöhnlich direkt hinüber zu den supraclavicularen Drüsen und besonders zu der oberen seitlichen Gruppe derselben.

Je weiter die Quellgebiete sich jedoch vom Nacken zur Rückengegend senken, desto mehr strömt die Lymphe den axillaren Drüsen zu. Am Rücken zeigen die Gefässe einen mehr oder weniger parallelen Verlauf.

Einmal passierte von der unteren Nackengegend aus ein Gefäss am Schulterblatt nahe dem inneren Rande und wenige Zentimeter unterhalb der Spina desselben eine Schaltdrüse von ziemlicher Grösse (Tafel V, Fig. 8).

Die klinische Bedeutung des Lymphgefässsystems nimmt am Kopf von der Stirn nach der Hinterhauptgegend hin mehr und mehr ab.

Maligne Tumoren kommen sowohl in der Stirngegend, relativ häufiger aber in der Schläfengegend vor. Seltener werden sie in der Haut des Schädels beobachtet. Meist sind es Epitheliome, die klinisch mehr oder weniger dem Ulcus rodens nahe kommen. Ihre Malignität wird daher anfangs wenigstens gewöhnlich nicht sehr gross sein; mitunter aber werden die regionären Drüsen doch frühzeitig mit ergriffen werden. Der Praktiker wird daher bei seiner Untersuchung stets auch auf die regionären Drüsen achten und dieselben bei irgend welchem Verdacht mit entfernen müssen.

Die Lokalisation der Metastasen ist durch die beschriebene anatomische Lage der Drüsen gegeben.

Nach Heineke kommen die Lymphdrüsen am Kieferwinkel (oberflächliche Cervicaldrüsen), hinter dem Ohr (Gl. mastoideae) und die Drüsen der Nackengegend in Betracht, dazu kommen noch nach unseren Untersuchungen jene in der Parotis. All die genannten Drüsen werden bei der Exstirpation, wenn sie nicht in erheblichem Grade mit der Umgebung verwachsen sind, wohl keine besonderen Schwierigkeiten bereiten. Auch die subfascial gelegene Drüse auf der Parotissubstanz wird sich unschwer entfernen lassen. Erheblichere Schwierigkeiten werden jedoch die präauricularen Drüsen und besonders die Drüsen in der Tiefe der Parotissubstanz bereiten.

v. Bergmann erwähnt als metastatische Tumoren auch die Drüsen in der Fossa retro-maxillaris. Anscheinend sind wohl die Drüsen an der Jugularis interna gemeint (tiefe Cervicaldrüsen), welche als zweite Etappe regionär zu den in Frage kommenden Quellgebieten sind, oder aber es sind die an der Hinterfläche der Parotis befindlichen Drüsen gemeint.

Tumoren der Scheitel- und Hinterhauptgegend sind ziemlich selten und bezüglich ihrer Metastasen gilt dasselbe, was wir oben von den Tumoren der vorderen Scheitelgegend bereits gesagt haben.

Die regionären Drüsen, in denen wir die Metastasen zu suchen haben, sind durch die anatomischen Untersuchungen gegeben. Es wird sich hierbei meistens um die seitlichen tiefen Cervicaldrüsen handeln.

Häufiger sind entzündliche Prozesse der Kopfschwarte. Ein grosser Teil von Drüsenschwellungen und Drüseneiterungen in der Nacken- und hinteren Halsgegend, wie sie so häufig bei Ekzemen und Furunkeln der Kopfschwarte, besonders in der poliklinischen Praxis gefunden werden, gehören hierher. Bisweilen sieht man, wie Heineke hervorhebt, sogar die entzündeten Lymphgefässe als rote Stränge vom Kopf zu den Drüsen hinabsteigen.

Ich erinnere mich eines Falles, der zu dem oben erwähnten anatomischen Befunde, die Schaltdrüse am Schulterblatt betreffend (S. 62 und Fig. 8), in Analogie steht. Bei einem vierjährigen Kind, welches einen kleinen Abszess ungefähr in der Mitte der hinteren Halspartie dicht unterhalb der Haargrenze aufwies, kam es zu einer Lymhphadenitis in jener Drüse, welche hier etwa einen Querfinger breit nach innen vom medianen Schulterblattrande und ungefähr in halber Höhe des letzteren sich befand. Die schmerzhafte, etwa haselnussgrosse bewegliche Drüse schwoll nach Rückgang des primären Entzündungsherdes wieder ab.

V. Die Lymphgefässe des äusseren Auges.
(Augenlider und Conjunctiva.)

(Tafel VI, Fig. 9.)

Eine wichtige Stellung nimmt das Auge ein. Lymphbahnen im engeren Sinne des Wortes kommen hier zwar nur der Lidhaut und

der Conjunctiva zu, während das innere Auge nur Saftspalten besitzt, welche mit dem Epicerebralraum in Verbindung stehen. Aber die Lymphbahnen der Lider haben dafür auch eine grosse praktische Bedeutung, da sich dort nicht selten krankhafte Störungen infektiöser Natur ansiedeln. Maligne Tumoren des Augapfels greifen ebenfalls auf die Lymphbahnen der Conjunctiva rasch über.

Die Lymphbahnen der Conjunctiva selbst stellen zarte und feine Netze dar.

Auf der Conjunctiva tarsi sind sie ziemlich dicht gelagert und zeigen eine unregelmässige Anordnung. Je mehr sie sich aber der Umschlagsfalte der Bindehaut nähern, um so mehr nehmen sie eine dem Tarsalrande parallele Richtung an. In der Gegend der Umschlagsfalte selbst werden die Lymphgefässe erheblich weiter und ordnen sich in dichte lange Maschen an, die einander und der Umschlagsfalte annähernd parallel laufen. Eine ähnliche, quer ovaläre Anordnung in lang gezogenen Maschen weisen auch die Lymphcapillaren der Conjunctiva sclerae auf.

Einige Millimeter vom Cornealrande entfernt verlassen die Capillaren ihre querovale, dem Hornhautrande parallele Richtung und stellen sich radiär zu diesem. Und auf dem Hornhautrande selbst bilden sie ein zierliches Netz. (Circulus lymphaticus. Teichmann.)

Die Lymphgefässe der Conjunctiva sclerae nehmen die Richtung nach dem inneren und äusseren Augenwinkel hin und gehen dort in die mit Klappen versehenen Stämme über.

Die Lymphcapillaren der Conjunctiva palpebrae treten am freien Lidrande zu jenen der Haut, welch letztere sich analog jenen der anderen Hautteile verhalten.

Eine weitere Kommunikationsbrücke der Schleimhaut zu den Hautcapillaren scheint auch auf der anderen der Umschlagsfalte der Conjunctiva zugekehrten Seite des Lidknorpels zu bestehen.

In dem tiefen, maschigen Gewebe, welches sich vom Tarsus bis zur Basis des Lides hinzieht, breiten sich weitmaschig angeordnete klappenhaltige Gefässe aus, welche in die abführenden Stämme übergehen.

Die abführenden Lymphstämme werden in tiefe und oberflächliche eingeteilt.

Die oberflächlichen Gefässe entstammen wesentlich den Lymphadern der äusseren Lidhaut; die tieferen wesentlich jenen der Bindehaut. Diese Trennung ist jedoch durchaus keine vollkommene, da, wie wir sahen, die Capillaren der Lid- und der Bindehaut mannigfach in einander übergehen.

Die oberflächlichen Abflusskanäle ziehen von den Lidern aus oberhalb des Musculus orbicularis in den oberflächlichen subkutanen Fettlagen und senken sich erst in ihrem Verlaufe, wenn sie sich den regionären Drüsen nähern, in die tieferen Schichten, während die tiefen Gefässe hinter dem Ringmuskel des Auges von vornherein in der Tiefe des Unterhautfettgewebes verlaufen.

Beide Gefässgruppen, die oberflächlichen und die tiefen, werden nun wiederum ihrer Verlaufsrichtung entsprechend in zwei Stromgebiete eingeteilt, welche einerseits dem Verlauf der Vena facialis anterior, andererseits jenem der V. transversa faciei und temporalis folgen, nämlich:

1. In die mediane Stromesrichtung, welche die abwärts, etwa der Verlaufsrichtung der Vena facialis anterior nach dem Submaxillardreieck hinziehenden Lymphstämme umfasst.

2. In die laterale Stromesrichtung, welche die nach der Ohrspeicheldrüse hin verlaufenden Gefässe umfasst und sich den aus der Nasenwurzel und Glabella herstammenden Abflussgefässen anschliesst.

Die oberflächlichen Lymphgefässe sind im allgemeinen zarter als jene tiefer gelegenen und scheinen diesen an Zahl etwas nachzustehen, wenigstens gelang mir ihre Injektion nicht so ausgiebig und vollkommen wie jene.

1. Die mediane Gefässgruppe, welche der Verlaufsrichtung der Vena facialis anterior etwa entsprechend zum Submaxillardreieck hinzieht.

a) Die oberflächlichen Gefässe.

Vom oberen Augenlide sind es nur wenige Lymphadern, welche aus der Gegend des inneren Augenwinkels medianwärts herabziehen und sich mit den benachbarten Saugadern des unteren Lides vereinigen.

Am unteren Lide stellt ungefähr die mediane Hälfte das Quellgebiet der oberflächlichen Lymphgefässe dar.

Gewöhnlich sind es zwei bis vier Stämmchen, welche nach unten und etwas seitwärts, etwa der Verlaufsrichtung der Vena facialis anterior entsprechend — doch liegt diese gewöhnlich in

bedeutend tieferen Gewebsschichten —, nach dem Unterkieferrande ziehen. In ihrem Verlaufe senken sich die Lymphgefässe allmählich in die Tiefe und gelangen, meist auf einen Stamm reduziert, zu den submaxillaren Lymphdrüsen und zwar, wie auch Grunert hervorhebt, hauptsächlich zu der median der Maxillaris externa gelegenen zweiten submaxillaren Lymphdrüse.

b) Die tiefen Gefässe.

Die tiefen Lymphgefässe der medianen Gruppe der Lider entspringen in ähnlicher Ausdehnung, wie die oberflächlichen Saugadern; also im wesentlichen aus der medianen Hälfte bis zwei Dritteln des unteren Augenlides, aus der Gegend der Caruncula lacrymalis und jener des inneren Augenwinkels.

Die Lymphäderchen bilden zahlreiche Anastomosen in dem tiefen und lockeren Bindegewebe des Lides und treten hinter dem Musculus orbicularis oculi hervor. Dabei verringern sich die anfänglich zahlreicheren Abflussgefässchen alsbald durch ihren Zusammenfluss zu etwa zwei oder drei kräftigen Hauptstämmen, welche dicht neben oder auf der Vena facialis anterior, also in den tieferen Lagen des Fettgewebes, abwärts verlaufen.

Die Gefässe können dabei die im ersten Kapitel näher beschriebenen Wangenlymphdrüsen passieren.

In der Unterkiefergegend senken sich die Lymphstämme bis an das Periost und gelangen dann zu den submaxillaren Lymphdrüsen und zwar zunächst und meistenteils zu der an der Vena facialis anterior gelegenen dritten Submaxillardrüse (Grunert).

2. Die laterale Gefässgruppe, welche mit den Lymphadern der Nasenwurzel und Glabella nach der Ohrspeicheldrüse hinzieht.

a) Die oberflächlichen Gefässe.

Die oberflächlichen Gefässe haben ihr Quellgebiet nahezu in allen Hautteilen des oberen Lides, mit Ausnahme des inneren Augenwinkels und am unteren Lide etwa in der lateralen Hälfte desselben.

In mehr oder weniger unregelmässigem Verlauf, bald in gerader Richtung, bald etwas nach oben oder nach unten ausbiegend, bald schlingenartig über den Bichat'schen Fettpfropf ziehend und einander kreuzend, gelangen sie in die Nähe der Ohrspeicheldrüse.

Die Zahl der injicierten Gefässe variiert. Am oberen Lide sind es etwa zwei bis vier Stämmchen und ebenso viele am unteren Lide.

Kurz vor der Parotisgegend anastomosieren dieselben miteinander und reduzieren sich so auf vier bis drei Stämme.

Dabei passierte einmal ein Gefäss eine kleine, am vorderen Rande der Parotis, etwa in Jochbogenhöhe gelegene Schaltdrüse, welche der Fascie auflag. (Subcutane Parotislymphdrüse, conf. Kap. I, S. 24.)

Dann durchbrechen die Gefässe die Fascie, um meist jenen grösseren, typischen Lymphknoten zu erreichen, der bekanntlich subfascial einen bis zwei Zentimeter vor dem Gehörgang gelegen ist. Durch diese Drüse hindurch und nur ausnahmsweise in direktem Verlaufe an ihr vorbei zieht die Lymphe zu den anderen in der Tiefe der Parotissubstanz gelegenen Lymphknoten.

Mitunter gelangen ein oder zwei Stämme in mehr oder weniger direktem Verlauf an der Speicheldrüse vorbei zu ein oder zwei Drüsen, die am unteren Parotispol und am vorderen Kopfnickerrande gelegen sind. (Gl. cervicales superficiales.)

b) Die tiefen Gefässe.

Die tiefen Gefässe sammeln sich in dem tiefen und lockeren Bindegewebe des Lides, bilden zahlreiche Anastomosen und treten hinter dem Musculus orbicularis hervor.

Die lateralwärts verlaufenden Gefässe entstammen, ähnlich den oberflächlichen Lymphadern, fast der ganzen Ausdehnung des oberen Lides mit Ausnahme des inneren Winkels und etwa dem äusseren Drittel des unteren Lides.

Es sind meist ein, zwei oder drei Stämme, welche aus jedem der Lider in mehr weniger direktem oder bogenförmigem Verlauf zur Ohrspeicheldrüse gelangen. Hier durchbrechen sie wiederum die Fascie, um entweder zu jenem eben genannten typischen, oberflächlichen Parotislymphknoten zu gelangen, welcher die oberflächlichen Gefässe in sich aufnahm. Oder aber die Gefässe senken sich, ohne diese Drüse zu berühren, in die Tiefe und zwar entweder zu einer mitten im Drüsengewebe oder näher der hinteren Fläche vor der Vena temporalis posterior gelegenen Drüse.

Mitunter gelang es, durch diese Drüse hindurch eine zweite mehr abwärts in der Tiefe der Parotissubstanz gelegene Drüse, ja

sogar von hier aus die obere Gruppe der tiefen Cervicaldrüsen als nächste Etappe zu injicieren.

Die Gesamtlymphe des äusseren Auges sammelt sich schliesslich in zweiter Etappe in den tiefen Cervicaldrüsen und zwar vor allem in jener Lymphknotengruppe, welche der Vena jugularis anliegt und deren Hauptglied in oder an dem Winkel gelegen ist, der durch den Zusammenfluss der Vena facialis communis und jugularis interna gebildet wird.

Ein Ueberspringen der ersten Etappe, der Lymphdrüsen in der Parotis und im Submaxillardreieck, also eine direkte Verbindung der Capillaren der Lider und Conjunctiven mit den Cervicaldrüsen konnte ich hier nicht nachweisen und ich möchte auch ein solches bei der relativ weiten Entfernung der regionären Drüsen von dem capillaren Quellgebiet des Auges aus und in Anbetracht der geringen Ausdehnung und des zarten Charakters jenes Quellgebietes nicht für wahrscheinlich halten.

Unregelmässige Verlaufsrichtungen, Variationen kommen auch hier vor. Einmal zog ein Gefäss vom äusseren Augenwinkel nach innen sogar zu einer submentalen Drüse. Ein andermal verlief ein Gefässstamm vom inneren Augenwinkel lateralwärts zu einer oberflächlichen cervicalen Lymphdrüse.

Die Abflussrichtung der Lymphgefässe der Lider und Conjunctiva ist also kurz gesagt im wesentlichen folgende:

Aus der Gegend des oberen Lides und etwa der äusseren Hälfte des unteren Lides gelangen die Gefässe zur Parotisgegend und zu den oberflächlichen cervicalen Lymphdrüsen am unteren Parotispol.

Vom inneren Augenwinkel aus und der inneren Hälfte bis zwei Drittel des unteren Lides ziehen die Gefässe zum Submaxillardreiek und zwar hauptsächlich zur zweiten und dritten submaxillaren Lymphdrüse.

Die klinische Bedeutung des Lymphgefässapparates des äusseren Auges gipfelt auch hier wiederum in der Pathologie und Therapie der Tumoren und der Tuberkulose. Die Tumoren des inneren Auges setzen sich den Saftspalten entsprechend sehr häufig nach hinten in die Schädelhöhle hin fort und verursachen Metastasen am Gehirn. Breiten sich die Geschwülste jedoch nach der Bindehaut und den Lidern hin aus oder nehmen sie von diesen Teilen ihren Ursprung, so fallen sie in das von uns beschriebene Lymphgebiet.

An der Conjunctiva bulbi haben meist melanotische Sarkome oder Epitheliome ihren Sitz. Letztere sind zunächst klinisch relativ gutartig, setzen aber später ebenfalls Metastasen.

Ohne auf dio Einzelheiten der Litoratur eingehen zu wollen, sei nur auf einige mehr oder weniger prägnanto Fälle hingewiesen.

So beschreibt Fage dio schweren Epitheliome der Bindehaut und weist auf die Metastasen in den präauricularen Drüsen und den submaxillaren Drüsen hin.

Fuchs berichtet in seinem Lehrbuch von oinem Fall, wo bei einem 57jährigen Manne nach einem Melanom der Conjunctiva noch nach sieben Jahren ein Recidiv auftrat, mit Metastasen vor dem Ohr und am Unterkiefer.

Pagenstecher erwähnt einen Fall von Salzer mit Metastasen in den präauricularen Drüsen.

Blum citiert einen Fall von Berl: Bei dem 72jährigen Mann mit einem Melanom der Conjunctiva waren sowohl eine präauriculare, als auch eine Drüse am Unterkiefer melanotisch. Winiwarter hat unter 26 Fällen zweimal Recidive am hinteren Rande des Masseters beobachtet.

In dem dritten Fall bei Heyder waren die Drüsen am Kieferwinkel hart goschwollen.

Vor einigen Jahren habe ich ein Kind operirt, aus dessen linker Lidspalte ein Tumor blumenkohlartig herausgewachsen war. Die ganze Orbita hatte er eingenommen, die Conjunctiva sclerae zerstört, die Conjunctiva palpebrae hingegen noch intakt gelassen. Hier war die typische Parotislymphdrüse fast wallnussgross und Sitz einer Metastase. Ihre Exstirpation verursachte keine Schwierigkeiten. Die submaxillaren Lymphdrüsen waren in diesem Falle frei.

Auch die Tuberkulose des Auges kommt ausser den Tumoren hier für uns in Frage, und es weisen mannigfache Erfahrungen ebenfalls auf metastatische Drüsentumoren hin.

So berichtet Blum einen Fall von Tuberkulose der Conjunctiva, der mehrfach lokal recidivierte und dabei eine Schwellung der präauricularen Drüsen verursachte. Berry erwähnt einen Fall von Conjunctivaltuberkulose, die auf die Haut übergriff und bei der die submaxillaren Drüsen affiziert waren.

Ein jüngst von mir operirter Fall betraf eino Tuberkulose der rechten Orbita, die anscheinend vom Periost ausgegangen war. Die obere Lidhaut war am äusseren Winkol des oberen Orbitalrandes durch einen Abscess leicht vorgewölbt. Zugleich bestand eine ebenfalls vereitorto tuberkulöse Drüse am unteren Parotispol.

Weiterhin beobachtete ich einon zweiten Fall, dor jedoch vielleicht hinsichtlich der Eingangspforte des tuberkulösen Giftes keine strong wissenschaftliche Beweiskraft besitzt, der aber bezüglich der sekundären Drüsen-

tumoren für mich so überzeugend war, dass ich ihn nicht übergehen möchte: Ein 9jähriger Waisenknabe kam zu mir mit einer recidivierenden Conjunctivitis phlyctaenulosa und bald darauf bekam er eine Schwellung der typischen Parotislymphdrüse und einer oberflächlichen Cervicaldrüse am unteren Parotispol. Die Drüsen wurden exstirpiert, aber kurze Zeit darauf kam er wiederum mit Drüsenschwellungen, diesmal im Gebiete der tiefen cervicalen Drüsen. Bei der Operation zeigte sich nun, dass die oberste Gruppe der tiefen Cervicaldrüsen an der Jugularis interna und facialis communis verkäst und schwer erkrankt waren, während die Schwellung der an der Jugularis communis liegenden Drüsen nach abwärts hin mehr und mehr abnahm. Das Hintereinander: die Conjunctivitis — ob diese selbst bereits tuberkulöser Natur war, sei dahingestellt —, die Erkrankung der regionären Drüsen im Parotisgebiet und schliesslich die Schwellung der Drüsen der folgenden Etappe, der tiefen Cervicaldrüsen mit nach abwärts abnehmender Schwere der Erkrankung schien mir das allmähliche Vordringen des Krankheitsgiftes in einer typischen Klarheit zu demonstrieren.

Aus dieser Kasuistik geht also ebenso, wie aus den anatomischen Untersuchungen hervor, dass zunächst die Parotislymphdrüsen und die oberflächlichen Cervicaldrüsen, sowie ebenfalls, wenn auch nicht vielleicht so häufig, die submaxillaren Lymphknoten erkranken.

Auf diese sowohl, wie auch auf die oben erwähnten Wangenlymphdrüsen wird der Praktiker gegebenenfalls zu achten haben; und auch die zweite Etappe, die tiefen cervicalen Lymphdrüsen, wird man bei Erkrankungen des äusseren Auges berücksichtigen müssen.

VI. Die Lymphgefässe des äusseren Ohres.

(Fig. 10 und 11.)

Die Gegend des äusseren Ohres nimmt als Teil eines Organes schon anatomisch eine Sonderstellung und zwar einmal dadurch ein, dass sie durch das Trommelfell, das Mittelohr und die Tuba Eustachii enge Beziehungen zu den im IV. Kapitel noch zu besprechenden Lymphgefässen des Rachens besitzt und sodann auch noch für uns dadurch, dass die abführenden Lymphgefässe in ähnlicher Weise wie beim Auge zwei Stromgebieten, einerseits dem der Temporalis, andererseits jenem der Auricularis posterior zusteuern. Pathologisch-anatomisch und klinisch bewahrt das Ohr diese Sonderstellung ebenfalls.

Hier sei das äussere Ohr besprochen, während die Lymphgefässe des mittleren Ohres mit jenen des Rachens gemeinsam in Kap. IV behandelt werden sollen.

Die Lymphgefässe bilden in der Haut der Ohrmuschel ein dichtes, auf ihre ganze Oberfläche verbreitetes Netz, so dass ihre Injektion keine Schwierigkeiten bereitet. Auch am Eingang in den äusseren Gehörgang sind die Lymphadern noch zahlreich, scheinen aber gleich am Anfang des Meatus rasch an Kaliber und an Zahl abzunehmen, entsprechend dem zarteren Charakter, welchen die Haut des äusseren Gehörganges alsbald annimmt. Je tiefer man in den Gehörgang hineinkommt und je näher an das Trommelfell, desto zarter scheinen auch die Lymphcapillaren zu werden. Die Füllung der Lymphgefässe in den tiefsten Teilen der Gehörgangswand und derjenigen des Trommelfells gelingt nur unvollkommen oder garnicht.

Die regionären Drüsen des äusseren Ohres liegen, wie angedeutet, einerseits im Stromgebiet der Temporalgefässe (Gl. praeauriculares und Gl. cervicales superficiales), andererseits in jenen der Vena auricularis posterior (Gl. mastoïdeae). Aber auch die tiefen Cervicaldrüsen kommen hier als erste Etappe in Betracht. Danach lassen sich die regionären Drüsen in vier Gruppen einteilen, von denen die ersten drei halbkreisförmig die untere Hälfte der Ohrmuschel umfassen.

Die erste Gruppe ist die der praeauricularen Drüsen, welche vor dem knorpeligen Teile des äusseren Gehörganges, lateral von der Vena facialis posterior und zwar meist nahe an der Einmündungsstelle der Vena auricularis anterior, also zwischen Parotis und Gehörgang gelegen ist. Sie umfasst, wie wir sahen, eine oder zwei Drüsen und ausnahmsweise ist noch eine dritte, eine kleine Schaltdrüse unterhalb, an der vorderen und unteren Circumferenz des äusseren Gehörganges zu finden. Eine weitere kleine Schaltdrüse konnte ich auch an der vorderen oberen Circumferenz injizieren (conf. Tafel VII, Fig. 11).

In diese Drüsen münden die Lymphgefässe der vorderen und oberen Peripherie des äusseren Gehörganges, sowie diejenigen des Tragus und seiner Umgebung und zwar bis nahe an die Umbiegungsstelle des Helix.

Die Zahl der zuführenden Lymphgefässe variiert zwischen zwei und sechs und diese ziehen direkt zu den einzelnen Drüsen, welch letztere wiederum

durch zarte Stämme unter einander verbunden sind. Auch aus der oberen Peripherie des Meatus auditorius gelangen die Gefässe im leichten Bogen nach vorn und unten zu der oberen präauricularen Drüse.

Von der Gegend des Tragus aus gelang es wiederholt, auch die anderen Lymphdrüsen in der Parotis von den präauricularen Drüsen aus zu injizieren, nämlich den grossen typischen, subfascialen Parotislymphknoten, der eigentlich zum Gesichtslymphgebiet gehört, sowie auch die Drüsen in der Tiefe der Parotis.

Die zweite Gruppe ist die der oberflächlichen Cervicaldrüsen, die hier als Gl. infraauriculares bezeichnet werden können. Sie liegen zwischen unterem Parotiszipfel und vorderem Kopfnickerrande und zwar diesem letzteren oder der Vena jugularis externa entlang; zum Teil aber auch der Parotis näher und von Parotissubstanz mehr oder weniger umschlossen. Andererseits — und dies ist wichtig für die Pathologie der Ohrerkrankungen — reicht diese Drüsenkette hinter den Ohrläppchen hinauf, so dass ihr oberstes Glied in der Regel nahe dem Ansatz des Kopfnickers zu liegen kommt.

Diese Drüsen nehmen die Lymphgefässe der Gegend des Ohrläppchens und eines grossen Teiles des Helix und der Concha, ferner diejenigen der unteren Peripherie des ausseren Gehörgangs auf.

Bei Injektion der Lymphcapillaren des Meatus sind gewöhnlich drei bis vier Stämmchen gefüllt, welche zu jenen Drüsen führen. Bei ausgiebiger Injektion und besonders bei solcher vom Ohrläppchen aus sind häufig sechs und mehr abführende Lymphgefässe gefüllt, welche in direktem oder leicht bogenförmigem Verlauf zu den infraauricularen Drüsen ziehen.

Bei Injektion des Helix und der Concha steuern die zu dieser Drüsengruppe ziehenden Gefässe zunächst zu dem zu oberst, nahe am Ansatz des Kopfnickerrandes gelegenen Lymphknoten hin und durch ihn hindurch, einige wenige an ihm vorbei, zu den anderen infraauricularen Drüsen.

Die dritte Gruppe ist die der Gl. mastoïdeae, welche — meist ein bis zwei an Zahl — im Stromgebiet der V. auricularis posterior hinter der Ohrmuschel, in der Gegend des Warzenfortsatzes der Fascie aufliegen, nahe am unteren Rande des Musculus retrahens auriculae.

Diese Lymphdrüsen erhalten ihre Zuflüsse — abgesehen von den Saugadern der Kopfhaut — lediglich von jenen der Ohrmuschel und zwar aus dem grösseren Teile derselben: Aus dem Anthelix und der eigentlichen Concha, besonders aber

aus der Gegend des freien Randes und der medialen Fläche der Muschel.

Von diesen Teilen der Ohrmuschel aus gelingt die Füllung jener Lymphknoten aber nicht regelmässig und ein grosser Teil von Lymphgefässen zieht, auch wenn jene Drüsen vorhanden sind, an ihnen vorbei direkt zur nächsten Etappe, zu den tiefen Cervicaldrüsen.

Von dem äusseren Gehörgang aus gelingt die Injektion retroaurieulärer Drüsen gewöhnlich nicht. Die Gl. mastoideae wären demnach nicht als regionäre Drüsen des äusseren Gehörganges zu bezeichnen.

Die vierte Gruppe ist die der tiefen cervicalen Drüsen.

Vom äusseren Ohr erhalten dieselben zunächst konstant direkte Zuflüsse von der hinteren Peripherie des äusseren Gehörganges aus. Drei bis vier Stämme ziehen in geradem oder bogenförmigem Verlauf nach unten und senken sich am vorderen Rande des Sternocleidomastoideus in die Tiefe, um meist zu einigen lateral der Vena jugularis interna gelegenen Lymphknoten zu gelangen, welche ihrerseits wiederum mit den weiter abwärts gelegenen Drüsen kommunizieren.

Aus der Gegend des hinteren unteren Winkels des Gehörgangs ziehen die Gefässe öfter fächerförmig konvergierend über den lateralen Bauch des Biventer direkt nach hinten und unten zu den tiefen Cervicaldrüsen. Nicht selten ziehen einige Stämme von der hinteren Gehörgangswand zunächst nach hinten bis zur Mitte des Kopfnickeransatzes, biegen dann um und treten durch eine Lücke zwischen den Fasern dieses Muskels in die Tiefe ebenfalls zu den seitlich an der Vena jugularis interna und Communis gelegenen Cervicaldrüsen.

Mitunter gelangen auch aus der unteren Gehörgangswand einige Gefässe direkt nach unten durch das Biventerdreieck und hinter dem lateralen Bauche des Digastricus zu den tiefen Cervicaldrüsen und zwar vor allem zu der typischen Drüse, die am Winkel der Jugularis interna und Facialis communis liegt.

Ferner entsendet der grösste Teil der Ohrmuschel und besonders die mediale Fläche desselben gewöhnlich mehrere, selten alle Abflussstämme zu den tiefen Cervicaldrüsen. Sie gelangen dorthin auf den oben beschriebenen Wegen, die auch für die Lymphgefässe der Scheitelgegend massgebend waren, nämlich vor dem vorderen Kopfnickerrande und zwischen den Fasern desselben hindurch in die Tiefe, ohne dass die Gl. mastoideae berührt werden.

Indirekt kommen die tiefen cervicalen Lymphknoten, wie gesagt, für das äussere Ohr als zweite Etappe in Betracht, indem die erste Gruppe, die präauricularen Drüsen, ihre abführenden Stämme hinter der Parotis abwärts zu den vorderen tiefen Halsdrüsen und zwar besonders zu jenem typischen an der Facialis communis und Jugularis gelegenen Lymphknoten sendet.

Aus der zweiten Gruppe, den infraauricularen Drüsen, senken sich die abführenden Gefässe vor dem Kopfnicker in die Tiefe ebenfalls zu den sogenannten vorderen Cervicaldrüsen, welche an der Vena jugularis liegen.

Von der dritten, der dem Warzenfortsatz aufliegenden Drüsengruppe ziehen die Gefässe hauptsächlich durch jenen Muskelschlitz, welcher den Kopfnickeransatz etwa halbiert, in die Tiefe zu den seitlich der Vena jugularis gelegenen Drüsen. Einige wenige abführende Stämmchen der Gl. mastoideae schliessen sich den Gefässen an, die vor dem Ansatz des Sterno-cleido-mastoideus hinab sich zu eben denselben tiefen Halslymphknoten begeben.

Von Variationen sind zu erwähnen, dass in einem Falle von der vorderen Peripherie der Gehörgangswand aus ein Gefäss um dessen untere Circumferenz herum nach hinten und unten direkt zu den seitlichen tiefen cervicalen Drüsen gelangte. Einmal begab sich umgekehrt ein Gefäss aus der hinteren Wand des Meatus nach vorn zu einer infraauriculären Drüse. Stahr erwähnt ferner, dass in dem von ihm beschriebenen Präparat eine infraauriculäre Drüse durch ein Gefäss direkt mit den supraclaviculären Lymphknoten verbunden wurde.

Das äussere Ohr wird nach der Tiefe hin durch das Trommelfell abgeschlossen.

Das Trommelfell selbst besitzt sowohl an der äusseren Seite ein subcutanes, als auch an der inneren, der Paukenhöhle zugekehrten Seite ein submucöses Lymphgefässnetz, welche beide untereinander durch perforierende Lymphbahnen verbunden sind (Kessel).

Ein Austausch der Lymphe vom Mittelohr zum Gehörgang ist demnach gegeben und dies um so leichter, als die subcutanen Lymphbahnen des Trommelfelles nach der Peripherie hin, also dorthin, wo sie in die Capillaren des äusseren Gehörganges übergehen, sich sogar erweitern (Kessel). Die Abflussbedingungen der Lymphe erscheinen somit nach dieser Richtung hin wesentlich günstigere zu sein; denn die Capillaren der Schleimhautseite des

Trommelfells sind zarter und spärlichere und gehen am Sehnenring in die ebenfalls spärlichen Capillaren der Paukenhöhlenschleimhaut über (Kessel).

Auf diese Weise vermitteln die submucösen Lymphbahnen des Trommelfells andererseits den Austausch mit dem mittleren Ohr und der Tube, wie wir im vierten Kapitel noch sehen werden.

Es besteht also ein kontinuierliches Capillarnetz, welches sich vom äusseren Ohr durch den Gehörgang, das Trommelfell und die Paukenhöhle nach der Tube und dem pharyngealen Tubenostium fortsetzt.

Klinisches. Von krankhaften Prozessen mit Drüsenmetastasen, welche am äusseren Ohr in die Erscheinung treten, kommen zunächst die Tumoren, sodann die Entzündungen und besonders die Furunkelbildungen des äusseren Gehörganges in Frage.

In den Krankengeschichten, in welchen von malignen Tumoren oder ähnlichen Affektionen des äusseren Gehörganges und ihren Drüsenmetastasen die Rede ist, findet man gewöhnlich den Unterkieferwinkel oder die Gegend unterhalb des Ohrläppchens als Sitz der sekundären Lymphknoten erwähnt.

Sugár fand bei einem melanotischen Riesenzellensarkom der oberen Fläche des Helix eine nussgrosse Drüse unter dem Angulus mandibulae und eine weitere kleinere Drüse 3 cm tiefer. Ueber einen ganz ähnlichen Fall berichtet Szenes in Budapest, bei dem ebenfalls eine melanotische Drüse unter dem Angulus mandibulae und weiter unterhalb eine zweite kleinere zu finden war. Zeroni berichtet über einen Fall von Gehörgangskrebs, in dem einige Drüsen der gleichseitigen Halsgegend vergrössert waren, zu denen sich später noch eine Schwellung der supraclavicularen Drüsen hinzugesellte. In seinem Fall IV waren einige Drüsen an der Jugularis eben noch zu fühlen, bemerkenswert ist sein Fall III, bei dem es sich um einen exulcerierten Krebs an der Innenfläche des linken Tragus und der Fossa conchae handelte. Hier war hinter dem Ohr eine stark vergrösserte Drüse zu fühlen und ebensolche an der Halsseite und über der Clavicula. Doch waren diese nicht sarkomatös, sondern tuberkulös entartet.

In vielen Fällen maligner Neubildungen sind Drüsenschwellungen überhaupt nicht vorhanden, oft wenigstens nicht erwähnt, oder ihre Lokalisation nur allgemein, unterhalb des Ohrläppchens angegeben.

In Schwartzes interessantem Falle waren neben den tiefen Cervicaldrüsen auch die Parotislymphdrüsen geschwollen. Diese waren auch in dem Freyschen Falle, wo es sich um ein luetisches Ulcus des Ohres handelte, affiziert.

Auch bei Eiterungen der äusseren Gehörgangsgegend sind Lymphdrüsenschwellungen beobachtet und werden bis zu einem gewissen Grade als charakteristisch angegeben.

Bekannt ist die Druckempfindlichkeit der Gegend vor dem Tragus und die Schwellung der präauricularen Drüsen beim Furunkel des äusseren Gehörganges.

„Ist speziell die Falte zwischen Tragus und Wange verstrichen, sagt Kümmel, so darf man daraus auf eine Otitis externa schliessen". Nach unseren Lymphgefässuntersuchungen ist dies auch durchaus plausibel, besonders wenn der Furunkel sich an der vorderen und unteren Gehörgangswand entwickelt. Schickt doch vor allem die vordere Circumferenz des äusseren Gehörganges ihre Lymphe zunächst zu den präauriculären Drüsen hin.

Interessant in diesem Sinne sind die beiden von Falta mitgeteilten Fälle, bei denen die Ohreiterung mit Parotisabszessen kompliziert war. Dieselben dürften ebenso gut als lymphogen entstandene Drüsenabszesse aufzufassen sein, wie auf einem direkten Durchbruch des Eiters vom Ohr aus beruhen.

Auch die subauriculären Drüsen (Gl. cervicales superficiales), welche ihre Lymphe vor allem aus der unteren Gehörgangswand beziehen, sind bei der Otitis externa bekanntlich häufig druckempfindlich und geschwollen.

Die Abszesse in der Warzenfortsatzgegend, welche auch bei Otitis externa beobachtet worden sind, dürften, wie die Autoren meist selbst annehmen, auf einen direkten Durchbruch der Eiterung nach dieser Gegend hin zurückzuführen sein. Denn vom äusseren Ohr entsendet nach unseren Untersuchungen nur die Gegend des Helix ihre Lymphe und diese nur zum Teil zu den Gl. mastoideae.

Bei den entzündlichen Erkrankungen des äusseren Gehörganges finden wir also im allgemeinen die präauriculären Drüsen und auch die infraauriculären Lymphdrüsen affiziert. Bei den Tumoren des äusseren Ohres, besonders jenen der Ohrmuschel, sind es vor allem die infraauriculären und die tiefen Cervicaldrüsen, welche befallen sind.

Auch die Erkrankung des Trommelfells zeigt ihre Folgeerscheinungen, ganz wie die oben erwähnten anatomischen Befunde erwarten lassen, in den regionären Drüsen des äusseren Ohres. Und zwar sind vor allem die infraauriculären Drüsen bei der Myringitis angeschwollen, sodass das bei Schwalbe citierte Wort Langers zu recht besteht, wenn er sagt: „Als nächste die Trommelfelllymphe aufnehmenden Lymphdrüsen scheinen die am Ansatz des Sternocleidomastoideus

befindlichen zu dienen, welche bei Entzündungen des Trommelfelles am leichtesten anschwellen.“ Da nun weiterhin bei Otitis media meist eine begleitende Myringitis besteht, oder wenigstens die Schleimhautschicht des Trommelfelles ganz oder teilweise in den Bereich der Entzündung mithineingezogen wird, so ist auch, vermöge der oben erwähnten perforierenden Gefässe des Trommelfelles, die Kommunikation der Lymphe des Mittelohres mit jener des äusseren Gehörganges und den infraauricularen Drüsen gegeben.

Literatur. Alexander, Tumoren der Ohrmuschel. Zeitschr. f. Ohrenheilk. Bd. 38. 1901. — Asch, Sarkom der Ohrmuschel. Dissert. Strassburg 1896. — Axenfeld, Lid- und Wangencarcinom. München. med. Wochenschr. 1901. — v. Bergmann, Handbuch f. prakt. Chir. II. Aufl. Bd. I. S. 49. — Berry, Tuberculosis of the conjunctiva. Ref. in Nagel's Jahresber. — Blum, Zur Kasuistik der Geschwulstbildungen der Conjunctiva. Dissert. Giessen 1902. — von Brunn, Die Lymphknoten der Unterspeicheldrüse. Arch. f. klin. Chir. Bd. 69. — Dorendorf, Ueber die Lymphgefässe und Lymphdrüsen der Lippe etc. Internat. Monatsschr. f. Anatom. u. Physiol. Bd. XVII. — Dutoit, Arch. f. Augenheilk. 1903. Bd. 48. — Ebel, Zur Statistik des Carcinoms der Unterlippe. Beitr. z. klin. Chir. Bd. 40. — Fage, Die schweren Formen des Epithelioms der Bindehaut. Ophthalmol. Klinik. 1903. No. 16. — Falta, Warzen- und Parotisabscess. Monatsschr. f. Ohrenheilk. 1901. Bd. 38. — Frey, Lues des äusseren Ohres. Dermatolog. Zeitschr. 1896. — Fricke, Unterlippenkrebs. Deutsche Zeitschr. f. Chir. Bd. 50. — Fuchs, Die Gefässe der Augenlider. Arch. f. Ophthalm. XXIV. 3. — Fuchs, Lehrbuch f. Augenheilk. Deuticke-Wien. S. 134. — Gussenbauer, Ueber Entwicklung der sekundären Lymphdrüsengeschwülste. Zeitschr. f. Heilk. 1881. Bd. VI. — Grunert, Die Lymphbahnen der Lider. Ophthalmolog. Gesellsch. Heidelberg 1901. — Heineke, Die chirurgischen Krankheiten des Kopfes. Deutsche Chirurgie. Lief. 31. — Heyder, Enukleation des Bulbus etc. Dissert. Bonn 1885. — Janowsky, Zur Frage des Lippenkrebses. Arch. f. klin. Chir. Bd. 65. — Jürgens, Die Rolle der Lymphdrüsen am Ohr. Monatsschr. f. Ohrenheilk. 1902. — Jürgens, Complications lymphatiques de l'otite moyenne. La presse otolaryngologique Belge. I. 1902. — Jurka, Carcinom des Gehörganges. Dissert. Halle 1891. — Kessel, Nerven und Lymphgefässe des menschlichen Trommelfelles. Centralbl. f. med. Wissenschaften. 1869. No. 23, 24. — Koch, Lippenkrebs. Deutsche Zeitschr. f. Chir. Bd. 15. — Kocher, Operationslehre. 4. Aufl. Fischer-Jena. — Kümmel, Handbuch d. prakt. Chirurgie. Stuttgart 1902. Bd. I. S. 375. — Küttner, Ueber Lymphgefässe der äusseren Nase. Beitr. z. klin. Chir. Bd. XXV. 1899. — Loos, Zur Statistik des Lippenkrebses. Beitr. z. klin. Chir. Bd. XXVII. — Metz, Beitr. zur Kasuistik der Carcinome und Sarkome des Oberkiefers. Dissert. Jena 1902. — Most, Ueber die Lymphgefässe und die regionären Drüsen der Binde-

haut und der Lider des Auges. Arch. f. Anat. 1905. — Most, Lymphgefässapparat dos äusseren und mittleren Ohres. Arch. f. Ohrenheilk. Bd. 64. 1905. — Pagenstecher, Ueber Opticustumoren. Dissert. Heidelberg 1902 und Arch. f. Ophthalmol. Bd. 54. — Partsch, Das Carcinom und seine operative Behandlung. Habilitationsschrift. Breslau 1884. — Pólya und v. Navratil, Untersuchungen über die Lymphbahnen der Wangenschleimhaut. Deutsche Zeitschr. f. Chir. Bd. 66. — Regnier, Ueber Bildung brückenförmiger Lappen aus der Unterkinnhaut. Arch. f. klin. Chir. Bd. 41. — Schaaf, Zur Kasuistik der Augentumoren. Dissert. Giossen 1903. — Schwalbe, Lehrbuch der Anatomie der Sinnesorgane. Erlangen 1887. — Schwartze, Fin Fall von primärem Epithelkrebs des Mittelohres. Arch. f. Ohrenheilk. IX. 1875. — Senff, Tumoren der Ohrmuschel. Dissert. Göttingen 1896. — Stahr, Zahl und Lage der submaxillaren Lymphdrüsen. Arch. f. Anat. 1898. — Stahr, Lymphapparat des äusseren Ohres. Anatom. Anzeiger. Bd. XV. 1899. — Stenger, Uober die Bedeutung der seitlichen Halsdrüsenschwellungen bei Mittelohreiterung. Arch. f. Ohrenheilk. Bd. 62. — Stieda, Zur Lymphdrüsenexstirpation bei Unterlippenkrebs. Arch. f. klin. Chir. Bd. 63. 1901. — Stieda, Ueber Visierplastik zum Ersatz der Unterlippe. Deutsche med. Wochenschrift. 1899. No. 13. — Sugár, Tumoren der Ohrmuschel. Arch. f. Ohrenheilk. Bd. 46. 1899. — Szenes, Kasuistische Mitteilungen. Arch. f. Ohrenheilk. Bd. 64. 1904. — Teichmann, Das Saugadersystem. Leipzig 1861. — Trendelenburg, Verletzungen und chirurgische Krankheiten des Gesichts. Deutsche Chir. Lief. 33. — Treitel, Carcinom des Ohres. Arch. f. Ohrenheilk. Bd. 33 u. Bd. 38. — Vali, Zwei Fälle von Ohrmuschelkrebs. Arch. f. Ohrenheilk. Bd. 31. 1891. — Wörner, Ueber die Endresultate der Operationen der Lippenkrebse. Beitr. z. klin. Chir. 1886. — Zeroni, Carcinom des Gehörganges. Arch. f. Ohrenheilk. Bd. 48. 1900. — Zirm, Primäraffekt des Augenlides. Centralbl. f. Augenheilk.

DRITTES KAPITEL.

Die Lymphgefässe drüsiger Organe des Kopfes und des Halses.

I. Die Lymphgefässe der Speicheldrüsen.

(Tafel VII, Fig. 12.)

Ueber die Lymphgefässe der Speicheldrüsen ist bislang wenig berichtet worden. Die Bücher der Histologie lehren, dass die Lymphbahnen in dem Bindegewebe verlaufen, welches die Drüsenläppchen umgibt, und dass ihre Existenz und ihr Verhalten in dem letzteren noch nicht sicher gestellt sei. Unsere massgebenden Lymphgefässforscher berichten über dieselben nichts. Teichmann hat sie nicht untersucht, Sappey, sowie auch neuestens Poirier und Cunéo übergehen dieselben.

Wiederholt sind — wie wir schon teilweise berichtet haben — Anhäufungen adenoiden Gewebes in den Speicheldrüsen beobachtet worden.

Ich erinnere an die bereits im Kap. I citierten Untersuchungen von Rawitz, der bei Cercopithecus sabaeus Lymphzellenanhäufungen gefunden hat, die um die Speichelgänge gelagert waren und stellenweise dicker wurden, so dass sie wie Lymphknötchen aussahen, die aber vom Drüsenparenchym getrennt waren. In der Parotis sind ähnliche Anhäufungen adenoiden Gewebes zu konstatieren (Poirier und Cunéo).

Auch Lymphdrüsen sind in die Speicheldrüsen eingestreut. In der Parotis sind diese bekanntlich sehr zahlreich, während sie in der Submaxillaris seltener vorkommen und hier auch lediglich in dem periacinösen Bindegewebe liegen, welches die durch die Kapsel hindurchtretenden Arterien und Venen begleitet (conf. Kap. I).

Interessant sind die Befunde von Neisse, der direkt ein Einwuchern der Drüsenläppchen der Parotis in das Drüsengewebe der Parotislymphknoten konstatiert hat.

Die Injektion der Lymphgefässe der Speicheldrüsen und ihrer regionären Lymphdrüsen bereitet gewisse Schwierigkeiten. Nur mit Mühe und in geringem Umfange gelang mir dieselbe.

Im allgemeinen hatte es makroskopisch den Anschein, als verliefen die Lymphbahnen in dem Bindegewebe, welches die einzelnen Läppchen umgab; wenigstens waren diese bei der Injektion blau tingiert, während die Läppchen selbst keine Farbstoffinjektion aufwiesen. Besonders deutlich kam dies an der Parotis zum Ausdruck.

Betrachten wir nun die Lymphbahnen der einzelnen Speicheldrüsen. Von diesen wurden diejenigen der Parotis und der Submaxillaris untersucht. Die pathologisch-anatomische und klinische Bedeutung der Gl. sublingualis fällt im grossen und ganzen mit jener der Zunge und des Mundbodens zusammen, da doch von ihr ausgehende krankhafte Prozesse alsbald auf die Lymphgebiete jener Nachbarorgane übergreifen. Die Lymphadern dieser kleinen Speicheldrüse wurden daher nicht untersucht. Wahrscheinlich münden sie wohl in die von der Zunge und dem Mundboden her an ihr vorbeiziehenden und zu den Gl. cervicales prof. steuernden Lymphbahnen (conf. Fig. 15).

1. Die Lymphbahnen der Parotis.

Die Lymphgefässe ziehen aus dem interlobulären Bindegewebe gewöhnlich zu den nächstgelegenen Parotislymphdrüsen. Wenn die Injektion glückt, so sind zahlreiche Drüsenkörper, mitunter zehn bis zwölf injiziert. Dieselben liegen besonders in der Tiefe der Parotissubstanz und nahe der Hinterfläche derselben und hier median von den Temporalgefässen (conf. Kap. I, S. 24). Diese Drüsen sind durch zahlreiche Gefässe untereinander verbunden.

In den dem Kieferwinkel näher gelegenen Partien der Drüse sammeln sich alsdann mehrere Stämmchen, welche hinter dem Submaxillardreieck hinabziehen. Hinter dem lateralen Biventerbauch treten sie hervor und gelangen hinüber zu den tiefen Cervicaldrüsen. Es sind dabei hauptsächlich jene Lymphknoten injiziert, welche an und um die Vena jugularis interna gelagert sind und dieser letzteren lateral anliegen. Auch in dieses Lymphgebiet gehört wiederum jener typische Knoten, der gewöhnlich an der V. facialis communis liegt.

Auch die oberflächlichen Cervicaldrüsen am vorderen Kopfnickerrande sind regionär für die Parotis und besonders für die dem Ohr benachbarten Teile derselben.

2. Die Lymphbahnen der Glandula submaxillaris.

Die Darstellung der Lymphbahnen der Submaxillaris durch Injektion ist fast noch schwieriger als jene der Parotis. Sehr häufig entstehen in der Speicheldrüse selbst Extravasate, aus denen sich spärliche Gefässe sammeln, welche meist am äusseren und unteren Quadranten die Drüse verlassen und zu den regionären Lymphknoten hinziehen. Gewöhnlich tritt aus der lateralwärts und oralwärts gerichteten Circumferenz der Speicheldrüse ein Gefässstamm heraus, der häufig entlang der Vena submaxillaris und der Vena facialis hinüber zu einer Drüse zieht, die lateral der Vena jugularis interna nahe dem Zusammenfluss zur Communis gelegen ist.

Nach den submaxillaren Lymphknoten hin begeben sich — soweit meine Untersuchungen reichen — keine Lymphgefässe.

Danach sind also die tiefen Cervicaldrüsen, und zwar die vordere, obere Gruppe derselben, regionär für die Glandula submaxillaris.

Die klinische Bedeutung des Lymphgefässapparates der Speicheldrüsen ist weniger in die Augen springend, als jene anderer Organe des Kopfes und des Halses.

Maligne Geschwülste sowohl wie entzündliche Prozesse sind nicht so häufig und bei ihrem Vorkommen werden gewöhnlich die Drüsen am Halse und am Kiefer als mitbeteiligt angegeben (Borchardt, Leclerc). Bei Erkrankungen der Parotissubstanz selbst werden die Lymphknoten, die an und in jener Speicheldrüse gelegen sind, ebenfalls und zunächst erkranken und dann erst die regionären Drüsen im tiefen Cervicalgebiet.

So beobachtete ich erstjüngst eine Patientin, die im Anschluss an eine Tuberkulose und Fistelbildung der typischen subfascialen Parotislymphdrüse eine eitrige Sekundärinfektion dieser Fistel acquirierte. Infolgedessen schwollen die Cervicaldrüsen akut an und besonders hier die oberflächlichen. Das oberste Glied derselben war deutlich am Kopfnickeransatz hinter dem Ohrläppchen als schmerzhafter Knoten zu fühlen. Nach Ausheilung des Primärherdes schwollen auch die sekundären Drüsen wieder ab.

Ein zweiter Fall, der die Submaxillaris betraf, ist der folgende: Ein etwa 50jähriger Herr kam im März 1903 zu mir wegen eines Submaxillartumors, der

schon längere Zeit bestand, seit kurzem aber an Volumen zunahm und Schmerzen bereitete. Die Exstirpation ergab eine etwa hühnereigrosse Submaxillaris, welche hart war und auf ihrem Durchschnitt noch ein drüsiges Aussehen mit stark verbreiterter interacinöser Substanz aufwies. Mikroskopisch handelte es sich um einen sog. entzündlichen Tumor. — Im Oktober 1905 stellte sich der Pat. wiederum vor mit einem wallnussgrossen Tumor lateral von der früheren Operationsstelle. Die Exstirpation ergab eine ausserordentlich stark mit der Umgebung verwachsene Drüse nach abwärts vom lateralen Biventerbauch, die in ihrem Zentrum eine geringe Spur eingedickten Eiters enthielt.

Fraglos handelte es sich in diesem letzteren Falle um eine Infektion der regionären Drüsen im vorderen tiefen Cervicalgebiet, die von dem entzündlichen Tumor der Submaxillaris ausgegangen war.

Nach alledem wird also der Praktiker bei Erkrankungen der Speicheldrüsen, welche mit Metastasenbildungen einhergehen, sein Augenmerk zunächst auf die vorderen tiefen Cervicaldrüsen lenken müssen.

Bei Affektionen der Parotis kommen selbstredend die in ihrer Substanz befindlichen Lymphknoten ebenfalls in Frage; aber auch die Gl. submaxillaris enthält mitunter Anhäufungen adenoiden Gewebes. Die submaxillaren Lymphknoten scheinen, wie gesagt, nicht von der benachbarten Speicheldrüse gespeist zu werden.

Handelt es sich jedoch um maligne Tumoren der Submaxillaris, so wird es sich trotzdem empfehlen, das ganze Submaxillardreieck mit all' seinen Drüsen auszuräumen, da dies die Operation nicht wesentlich erschweren, aber andererseits bessere Garantien für eine Radikalheilung bieten wird.

II. Die Lymphgefässe der Schilddrüse.

(Tafel VII, Fig. 12.)

Die Angaben über den Lymphgefässapparat der Schilddrüse sind alt. Schon Mascagni hat dieselben ziemlich genau beschrieben, indem er ihren Abfluss nach den Drüsen an Schildknorpel und Ringknorpel einerseits, nach den prätrachealen Drüsen andererseits schildert und auch die Drüsen an der Jugularis erwähnt. Sappey ist weniger glücklich bei seinen Injektionen am Menschen gewesen, doch erwähnt auch er ähnliche Befunde.

Eingehende Untersuchungen hat neuerdings Bartels nach Gerotas Methode ausgeführt. Er hat die Lymphgefässe der Schilddrüsen verschiedener Tierspezies, zum Teil sogar durch Injektionen in vivo erforscht und dabei aber auch am menschlichen Cadaver experimentiert. Ich kann seine Untersuchungen am letztgenannten Objekte bestätigen.

Die Lymphgefässe der Speicheldrüse bilden dichte Netze und sind ziemlich leicht injizierbar. Die Abflusswege können wir in vier Gruppen einteilen, je nach der Verlaufsrichtung und den vier Drüsengruppen, denen sie zusteuern. Danach unterscheiden wir obere mittlere, untere mittlere, hintere und seitliche Abflussstämme.

Die oberen und mittleren Abflussstämme haben ihren Ursprung in den oberen Partien des Isthmus und den angrenzenden Teilen des Seitenlappens. Es sind mitunter zahlreiche — vier bis sechs — Gefässe, welche nach oben und medianwärts verlaufen, um zu den prälaryngealen Drüsen zu gelangen, die am Lig. conicum oder in dessen Nähe liegen. In einem meiner Präparate waren drei solcher Drüsen injiziert. Durch diese hindurch ziehen die Gefässe in derselben Weise wie beim Larynx, seitwärts um das Oberhorn des Seitenlappens herum zu den tiefen Cervicaldrüsen, die an der Jugularis etwa in mittlerer Halshöhe liegen. Die Gefässe verlaufen gewöhnlich vor der Arterie und Vene, können sich aber auch hinter die Vene senken, um dann wieder herauszutreten.

Die unteren und mittleren Abflussstämme haben ihren Ursprung in den unteren Partien des Isthmus und den angrenzenden Teilen des Seitenlappens. Sie ziehen nach abwärts zu den prätrachealen Drüsen. Häufig begleiten dieselben die nach dem Jugulum hin verlaufenden Venen. So können sie bilateral symmetrisch der Trachea entlang verlaufen oder auch einem medianen Venenstamm sich anlegen. Die prälaryngealen Drüsen liegen in wechselnder Zahl und wechselnder Höhe an der Luftröhre, die untersten Glieder derselben sind beim Neugeborenen von der Thymus gedeckt. Es können nur drei bis vier Knötchen injiziert sein, andererseits habe ich aber auch fünf und sechs gezählt. Von diesen ziehen die Lymphstämme alsdann im Bogen, zum Teil gedeckt von der Clavicula und von den grossen Halsgefässen — in ähnlicher Weise, wie wir es bei den Lymphgefässen der Trachea in Kap. IV kennen lernen werden — hinüber zu den supraclavicularen Drüsen.

Die hinteren Abflussstämme ziehen aus den nach hinten und medianwärts gelegenen Schilddrüsenteilen zu den naheliegenden peritrachealen Lymphdrüsen und durch diese hinüber zu den tiefen Cervicaldrüsen.

Die seitlichen Abflussstämme richten sich aus den lateralen Teilen der Schilddrüse hinüber zu den tiefen Cervicaldrüsen. Meist vor, aber auch hinter der Schlagader und Drosselvene verlaufend, gelangen sie zu der seitlich der Vena jugularis anliegenden Drüsenkette, soweit sie etwa dem Schilddrüsenlappen gegenüberliegt. Aber auch die supraclavicularen Drüsen werden von den seitlichen unteren Partien der Drüse aus direkt erreicht.

Die Kette der tiefen Cervicaldrüsen, welche etwa von Ringknorpelhöhe bis zur Clavicula hin die Drosselvene umgibt, sind sonach die regionären Drüsen für die Lymphe der Thyreoïdea. In die aus den oberen und mittleren Partien der letzteren aufwärts und um das obere Schilddrüsenhorn herum zum tiefen Cervicalgebiet hinübergehenden Stämme sind die prälaryngealen Lymphknoten eingeschaltet. In die aus den unteren, mittleren Drüsenteilen bogenförmig hinüber zu den supraclavicularen Lymphkörpern ziehenden Gefässe sind die prätrachealen Drüschen eingeschaltet. Und in einen Teil der hinteren medianen Stämme sind die peritrachealen Drüsen eingeschaltet.

Die klinische Beobachtung lehrt, dass bei Erkrankungen der Schilddrüse vor allem die tiefen Cervicaldrüsen befallen sind, welche doch auch nach unseren anatomischen Untersuchungen die Hauptstation der Lymphe darstellen. Dies zeigt bei der an sich seltenen Tuberkulose der Thyreoïdea ein Fall von Pupovak und für die Struma maligna die von Erhardt gesammelte Casuistik. Letztgenannter Autor hat überhaupt der Metastasenbildung der Struma maligna seine besondere Aufmerksamkeit geschenkt.

Soweit die Lymphe in Frage kommt, sind es verschiedene Wege, welche danach betreten werden können. In den meisten Fällen lag eine Beteiligung der neben den grossen Gefässstämmen gelegenen Drüsen vor, also, ganz analog unseren anatomischen Befunden, des Plexus jugularis profundus. Von hier aus werden häufig noch die seitwärts und abwärts vom lateralen Kopfnickerrande gelegenen tiefen Cervicaldrüsen ergriffen; was leicht denkbar ist, da auch die anatomische Untersuchung reichliche Kommunikationen zwischen der medianen und seitlichen Gruppe der tiefen Cervicaldrüsen ergab.

Weiterhin kann die Infektion nach den mediastinalen, subclavicularen und axillaren Drüsen hinziehen. Diese gehören nach unseren anatomischen Untersuchungen nicht in das Lymphgebiet der Schilddrüse, mögen aber bei vorgeschrittenen Fällen unschwer retrograd affiziert werden können.[1])

Als weitere Station gibt auch Erhardt die peritrachealen und periösophagealen Drüsen an, welche mit der hinteren Schilddrüsenfläche in Beziehungen stehen.

Schliesslich erwähnt der genannte Autor eine Kommunikation, besonders von den medianen oberen Schilddrüsenteilen her mit Drüsen, die er submandibulare und sublinguale nennt. Ob hier die prälaryngealen Drüsen mit einbegriffen sind, erscheint mir wahrscheinlich, es geht dies aber aus den Berichten nicht hervor, da die Lokalisation der Drüsen nicht näher beschrieben ist.

Danach kommen also klinisch für die Metastasenbildung vor allem die tiefen Cervicaldrüsen und zwar alle Gruppen derselben in Betracht; sodann sind es Drüsen, die unterhalb dem Kiefer liegen [prälaryngeale, submentale (?)] und solche, die zwischen Oesophagus und Trachea (Gl. peritracheales), sowie solche, die bereits mediastinal (Gl. prätracheales?) gelegen sind, welche in Frage kommen.

Die chirurgische Behandlung der Struma maligna ist nach alledem eine ausserordentlich schwierige, und wie die Statistiken lehren, eine sehr wenig aussichtsvolle. Treten doch die verhängnisvollen Blutmetastasen gerade hier nur allzuoft und schon frühzeitig auf, sind doch weiterhin die technischen Schwierigkeiten und die Gefahren der Komplikationen schon bei nur einigermassen vorgeschrittenen Fällen mitunter ganz enorme. Trotzdem sind schon recht erfreuliche Dauerresultate erzielt worden und gerade auch diese wird die genauere Kenntnis der Lymphbahnen zu fördern imstande sein.

Literatur. Bartels, Ueber den Verlauf der Lymphgefässe der Schilddrüse. Anatom. Hefte von Merkel und Bonnet. No. 51. 1901. — Borchardt, Die Tuberkulose der Parotis. Dissert. Freiburg 1903. — Clairmont, Zur

[1]) In seiner Arbeit im Centralblatt f. Pathologie gibt Erhardt all die hier zitierten, klinisch gefundenen Drüsen als regionär an und spricht auch von Injektionen, die er ausgeführt hat. Da er aber weder die Methode, noch die Objekte angibt, an denen die Resultate gewonnen, da fernerhin die Grenze, wo anatomische Untersuchungen aufhören und klinische Beobachtungen beginnen, nicht hervortritt, so vermag ich keinen Vergleich meiner anatomischen Befunde mit jenen Erhardts zu ziehen.

Tuberkulose der Schilddrüse. Wiener klin. Wochenschr. 1902. No. 48. — Ebner, Köllikers Handbuch der Gewebelehre. Bd. III. Leipzig 1902. — Erhardt, Ueber die regionären Lymphdrüsen beim Krebs der Schilddrüse. Zentralbl. f. allgem. Pathologie. 1902. Bd. XIII. No. 10. — Erhardt, Zur Anatomie und Klinik der Struma maligna. Beitr. z. klin. Chir. Bd. 35. 1902. (Mit sehr ausführlichem Literaturverzeichnis.) — Küttner, Ueber entzündliche Tumoren der Submaxillarspeicheldrüse. Bruns Beitr. z. klin. Chirurg. Bd. 15. — Küttner, Die Geschwülste der Submaxillarspeicheldrüse. Beitr. z. klin. Chir. Bd. 16. — Leclerc, Tumeur maligne de la glande parotide. Lyon medical. 1903. — Mascagni, Vasorum lymphaticorum corporis humani historia et iconographia. 1785. — Neisse, Ueber den Einschluss von Parotisläppchen in Lymphknoten. Anatom. Hefte, herausgegeb. von Merkel u. Bonnet. 1898. — Poirier-Cunéo, Les lymphatiques. Paris. Masson et Com. 1902. — Pupovak, Zur Kenntnis der Tuberkulose der Schilddrüse. Wiener klin. Wochenschr. 1903. No. 36. — Rawitz, Ueber Lymphknotenbildung in der Speicheldrüse. Anat. Anzeiger. Bd. 14. — Sappey, Les lymphatiques etc. 1874. — Stöhr, Lehrbuch der Histologie. G. Fischer, Jena. — Teichmann, Das Saugadersystem. Leipzig 1861.

VIERTES KAPITEL.

Die Lymphgefässe der Schleimhaut der oberen Luft- und Verdauungswege.

Die Lymphgefässe der Haut gehen an der äusseren Nasenöffnung und an den Lippen überall in jene der Schleimhäute über und bilden daselbst meist dichte und enge Maschen relativ weiter Gefässkapillaren. Im allgemeinen bestätigt sich auch hier der von Teichmann aufgestellte Satz, wonach Zahl und Weite der Lymphgefässe von der Dicke und Spannung der Schleimhäute abhängig sind.

Wir betrachten zunächst die Lymphgefässe des Naseninneren, um dann die der Mundhöhle, weiterhin diejenigen des Rachens, des Mittelohres und der Speiseröhre und schliesslich die Lymphgefässe von Kehlkopf und Trachea zu besprechen.

I. Die Lymphgefässe des Naseninneren.

(Tafel VIII, Fig. 13.)

Im Naseninneren ist die Entwickelung der Saugadernetze an den verschiedenen Stellen eine ausserordentlich verschiedene. Entlang der unteren Muschel erstreckt sich in der lockeren Schleimhaut derselben ein reiches und dichtes Geflecht von Lymphgefässen mit längs gestellten Maschen. Auch die mittlere Muschel zeigt ein ähnliches Verhalten, und der Boden der Nasenhöhle ist ebenfalls, gleich der Rückfläche des weichen Gaumens, mit dichtgedrängten Lymphkapillaren bedeckt. Ebenso sind die hinteren Partien der Nase, die Gegend der Choanen, von dichten Netzen von Lymphadern eingenommen, welche in die ebenfalls dichten und engmaschigen Netze des weichen Gaumens und des Rachens überall übergehen. Am Nasenseptum werden die Maschen zartere, sind

aber besonders in den unteren Teilen immer noch ziemlich dicht. Nach vorn, dem Naseneingang zu, werden die Lymphkapillaren wiederum zartere und spärlichere; in den höher gelegenen Partien des Naseninneren jedoch, im Bereiche der oberen Muschel und in der Gegend der Siebbeinzellen, nimmt der Gefässreichtum wesentlich ab und zwar in annähernd ähnlichem Masse, wie die Schleimhaut dünner wird und der Unterlage fester aufliegt, werden auch die Lymphkapillaren zartere, und ihre Maschen treten auseinander.

Eine Kommunikation der Lymphkapillaren der Nasenhöhle mit den Lymphräumen des Gehirns vermittelst der Siebbeinzellen und der Lamina cribrosa habe ich nicht nachweisen können. Hingegen teilte Cunéo mit, dass dieser Nachweis umgekehrt vom Gehirn zur Nasenhöhle hin ihm und einem seiner Schüler, Marc André, gelungen sei.

Sie füllten den Epicerebralraum in der Nähe des Nerv. olfactorius mit dem Gerota'schen Blau mittelst eines Trichters, um so jeden Ueberdruck, der durch die Spritze nicht zu vermeiden ist, zu umgehen. Auf diese Weise gelang es ihnen, bei frisch getöteten Kaninchen, Hunden und an vier Kindern, die im Alter von einem bis fünf Monaten gestorben waren, ein Lymphgefässnetz nachzuweisen, welches sich in der Regio olfactoria der Nasenschleimhaut ausbreitete und bei den Kaninchen sogar auf die Aussenseite der Nase übergriff. Die Injektion dieses Netzes wurde durch die Lamina cribrosa erreicht, aber nicht vermittelst der Scheiden des Nerv. olfactorius, welche niemals mit injiziert waren, und auch umgekehrt konnte man durch Injektion dieser Olfactoriusscheiden niemals jene Lymphgefässnetze füllen. Letztere dokumentierten sich als Lymphkapillaren auch dadurch, dass sie histologisch ebenfalls den Charakter von Lymphkapillaren trugen und neben ihnen sich die Blutgefässe gesondert füllen liessen.

Dieses eben beschriebene Lymphgefässnetz breitete sich lediglich in der Regio olfactoria aus. Von den Lymphgefässen der Schleimhaut der Regio respiratoria war es fast vollkommen unabhängig. Mit dem Alter des Menschen nimmt die Ausbreitung des besagten Netzes ab, entsprechend der Rückbildung der Ausbreitung der Pars olfactoria.

Die Abflussrichtung der Lymphe aus dem Naseninneren ist eine zweifache: nach vorn zu den Lymphgefässen des Gesichtes und der äusseren Nase und nach hinten nach den Choanen hin, zu den Lymphgefässen des Rachens.

Die wichtigste und ausschlaggebendste Abflussrichtung ist die letztere.

Nach vorn richtet sich der Lymphstrom nur aus den vordersten Schleimhautpartien, soweit sie den knorpeligen und den angrenzenden knöchernen Teilen des Nasengerüstes entsprechen. Die Injektion nach dieser Richtung hin ist aber auch von hier aus meist weniger vollkommen.

Diese Kommunikation nach vorn mit den Lymphgefässen des Gesichtes ist wiederum eine zweifache:

Einmal dringen einige wenige zarte Stämme zwischen oder vor den Knorpeln des Nasengerüstes hindurch nach aussen in das subkutane Fettgewebe und kommunizieren so mit den Lymphgefässen der äusseren Nase. Dort begeben sich die Lymphgefässe, gewöhnlich auf zwei Stämme reduziert, lateralwärts und abwärts, dem Stromgebiet der Vena facialis anterior entsprechend, zu den submaxillaren Drüsen hin und zwar hauptsächlich zu der zweiten, an der Maxillaris externa und der dritten, lateral der Vena facialis anterior gelegenen Drüse oder Drüsengruppe. Die am unteren Parotispol gelegenen Drüsen, welche sich, wie wir in Kapitel II sahen, von der Nasenhaut unschwer injizieren liessen, würden folgerichtig ebenfalls zu den regionären Drüsen des vorderen Teiles des Naseninneren zu zählen sein. Ihre Injektion ist mir allerdings von hier aus noch nicht gelungen.

Die zweite Kommunikation geschieht vermittels des Ueberganges der Schleimhaut zur Haut des Naseneinganges. Vom Naseninneren aus ist dieselbe durch Injektion weniger gut darzustellen, und dies auch meist nur von den vordersten Schleimhautpartien aus. Die Abflusswege zu den regionären Drüsen sind hier wiederum dieselben, wie sie in Kapitel II von der Nasenspitze aus beschrieben wurden. Also zunächst zu den submaxillaren Drüsen und zwar wiederum vor allem in die zweite und dritte Drüse und in zweiter Linie in die Lymphdrüsen am unteren Parotispol (Gl. cervicales superficiales).

Die Lymphdrüsen im Parotisgewebe würden vielleicht ganz ausnahmsweise wie bei der äusseren Nase in Frage kommen.

Nach derselben Analogie können auch die Wangenlymphdrüsen von dem vorderen Teil des Naseninneren gespeist werden. Die Injektion derselben ist mir jedoch nicht gelungen.

Der Hauptstrom der Lymphe des Naseninneren jedoch richtet sich nach den Choanen hin und sammelt sich in

der seitlichen Pharynxwand direkt hinter dem harten Gaumen nächst dem pharyngealen Tubenostium und etwas unterhalb desselben. Vom Nasenseptum aus gelangt der Strom dorthin mittels der Lymphgefässe des Nasenbodens und der nach oben gekehrten Fläche des Velum palatinum.

An der eben beschriebenen Stelle, also nächst der Tubenöffnung teilt sich nun der Strom in zwei Teile.

Der eine Teil, vielleicht drei bis vier Stämme, zieht in mehr oder weniger gerader Linie nach aussen und unten, um mit den Lymphgefässen der Gaumenbögen und der Tonsillengegend hinter der submaxillaren Speicheldrüse und dem Musculus biventer zu den vorderen tiefen Cervicaldrüsen zu gelangen, welche um die Vena jugularis interna gelagert sind. Der für dieses Quellgebiet wichtigste Lymphknoten ist wiederum jener wiederholt beschriebene, welcher typisch im Winkel der Einmündung der Vena facialis communis in die Drosselvene liegt und dessen Bedeutung für den Lymphstrom von Hals und Kopf wir schon wiederholt skizziert haben.

Der andere Strom und wie es scheint, der bedeutsamste Teil der abführenden Lymphgefässe aus dem Naseninneren — meist waren zwei bis vier Stämme injiziert — verläuft von der Gegend der Tubenöffnung in der seitlichen Pharynxwand direkt nach hinten, durchbricht am Winkel, den die seitliche und die hintere Rachenwand mit einander bilden, die Muskulatur des Schlundkopfes und die Fascie, um so zu der seitlichen Retropharyngealdrüse zu gelangen. (Wie in Kapitel II näher beschrieben, liegt diese Drüse oder Drüsengruppe in typischer Weise median von der Carotis interna nahe ihrem Eintritt in den Canalis caroticus des Schädels.) Vereint mit den Lymphgefässen des Rachens ziehen nun diese Lymphstämme von der Retropharyngealdrüse aus hinter den grossen Halsgefässen und Nerven hinüber zu den tiefen cervicalen Drüsen, die seitlich der Vena jugularis gelegen sind. Regelmässig ziehen aber auch einige Gefässstämme an der typischen Retropharyngealdrüse vorbei auf dem beschriebenen Wege, hinter dem Gefässnervenstrang, direkt hinüber zu den tiefen Cervicaldrüsen.

Die seitliche Retropharyngealdrüse war bei den Injektionsversuchen von der Nase aus stets gefüllt; auch

dann, wenn die Injektion der nach vorn und unten direkt zu den cervicalen Lymphknoten hinziehenden Gefässe nur eine unvollkommene war. Es scheint sonach die Gl. retropharyngealis lateralis die wichtigste Etappe für den Lymphstrom des Naseninneren darzustellen.

Die Darstellung der Lymphgefässe der Nasennebenhöhlen bietet besondere Schwierigkeiten.

Beim Neugeborenen sind die besagten Sinus noch nicht oder nur wenig ausgebildet. Beim Erwachsenen andererseits ist die Schleimhautbekleidung jener Höhlen eine so dünne und zarte, dass sie im Verein mit der rundlichen Form der Höhlenwandungen für die Injektion die denkbar ungünstigsten Verhältnisse bietet. Auch nicht ein einziges Mal gelang es mir bis jetzt die Lymphgefässe in der Schleimhaut der Nasennebenhöhle beim Erwachsenen in einwandsfreier Weise darzustellen.

Sicherlich sind die Saugadern in diesen pneumatischen Nebenräumen, wenn auch äusserst zart und spärlich, doch wohl vorhanden. Blutgefässcapillaren wenigstens finden sich daselbst, wie Zuckerkandl nachgewiesen hat, und mancherlei pathologische Prozesse lassen in Analogie mit solchen anderer Schleimhäute eine Lymphzirkulation vermuten.

Entwicklungsgeschichtlich sind nun die Sinus bekanntlich als Anhangsgebilde der Nase aus letzterer entstanden und nur die Siebbeinzellen haben eine andere Provenienz. Eine Ausstülpung des Nasenepithels bildet den ersten Anfang jener Nebenräume, die sich teils durch das Wachstum des Gesichtsskelettes, teils durch resorptive Vorgänge an demselben allmählich erweitern. So ist wohl a priori anzunehmen, dass auch das Gefässsystem der Sinus zu dem des Naseninneren gehört. E. Zuckerkandl hat dies denn auch in der Tat für die Blutzirkulation nachgewiesen. Nach ihm kommt und geht der Hauptstrom des ernährenden Blutes durch die Oeffnungen der Sinus von und nach den Gefässen der Nase. Ausserdem bestehen nur noch minderwichtige kollaterale Gefässbahnen, welche die Knochenwände durchsetzen. Auch das Siebbeinlabyrinth hat vielfache Beziehungen zur Nasenschleimhaut, obgleich seine anderweitigen kollateralen Bahnen verhältnismässig weitere sind.

Der Analogieschluss, dass auch das Lymphgefässsystem jener Hohlräume sich ähnlich verhielte, erscheint sonach gerechtfertigt und Injektionsversuche in der Nähe der Nebenhöhlenostien mussten mit aller Wahrscheinlichkeit auch das Hauptlymphgebiet der Nebenhöhlen selbst treffen. So konnte eine Injektion im Recessus spheno-ethmoidalis, an der beim Neugeborenen stecknadelkopfgrossen Keilbeinhöhle dem Lymphgebiete des Sinus sphenoidalis entsprechen, Injektionen im mittleren Nasengange nächst der Stelle der Einmündung der Kieferhöhle wiederum dem Lymphgebiet des Sinus maxillaris und am Infundibulum dem des Sinus frontalis entsprechen und so fort.

Die Füllung der Schleimhautnetze an diesen Stellen, welche also den Ausführungsgängen der pneumatischen Nebenhöhlen der Nase genau entsprachen, führte nun, wie vorauszusehen war, zu demselben Resultate, wie die Injektion der übrigen tieferen Teile des Naseninnern. Es richtete sich stets von den besagten Punkten aus der Lymphstrom nach hinten zu den seitlichen Pharynxdrüsen und den tiefen cervicalen Drüsen in der weiter oben beim Naseninnern beschriebenen Weise. Speziell erhielt ich stets, sogar von der Gegend des Sinus frontalis aus, eine Injektion der Gl. retropharyngealis lateralis. Diese dürfte sonach auch für die Lymphgefässe der Nasennebenhöhlen als die wichtigste Etappe anzusehen sein.

Vom Receessus spheno-ethmoidalis aus konnte ich Lymphgefässe verfolgen, welche sofort in die Tiefe drangen und hinter der Schleimhaut des Rachendaches, also zwischen ihr und dem Periost nach hinten und abwärts zogen, um auf diesem Wege die Gl. retropharyngealis lateralis zu erreichen.

Nach vorn zu, das heisst zu jenem durch das Nasengerüst hindurchtretenden Saugaderstämmen des Gesichtes gelangen die Injektionen bei diesen Partialuntersuchungen nicht. Ich glaube sonach, dass die Drüsen im Gesicht und speziell die submaxillaren Lymphknoten wohl nicht regionär für den Lymphstrom der Nasennebenhöhlen sind, vorausgesetzt, dass nicht doch vielleicht noch, analog den Blutgefässen, einige, wohl minder wichtige Collateralen durch den Knochen hindurchgehen sollten.

Die **klinische** Bedeutung der Lymphgefässe der Nasenschleimhaut hat vielleicht noch nicht die Beachtung gefunden, die ihr wohl zukommen dürfte. Auch hier können wir die akuten und die chronischen Entzündungen und die Tumoren unterscheiden.

Die akuten Entzündungen des Naseninnern sind bekanntlich häufige, meist jedoch vorübergehende Erkrankungen. Möglicherweise haben dieselben gerade beim Kinde eine gewisse Bedeutung für den Lymphgefässapparat.

Der akute Retropharyngealabscess der Kinder, den wir im Kapitel I als eine akute Lymphadenitis retropharyngealis charakterisiert haben, dürfte vielleicht in einer Infektion von der Nase aus ebenso

gut seine Aetiologie finden, wie in einer solchen von dem Rachen und dem Mittelohr her. Die klinische Kasuistik gibt bislang allerdings wenig genauen Aufschluss.

Weiterhin wurde der Lymphstrom der Nase als Transportweg für Infektionskeime zum Gehirn und gerade in jüngster Zeit besonders für den Meningococcus der epidemischen Genickstarre zu den Hirnhäuten hin angesprochen. Eine bestimmte anatomische Grundlage hierfür fehlte bis in die jüngste Zeit. Nun scheint eine solche durch die oben citierten Cunéo-André'schen Befunde wenigstens angebahnt zu sein. Eine direkte Verbindung der Lymphgefässe des Naseninnern mit jenen des Gehirns ist zwar noch nicht nachgewiesen; bewahrt doch das beschriebene Netz in der Regio olfactoria eine gewisse Selbständigkeit der Lymphadern der Regio respiratoria gegenüber und spielen sich andererseits gerade die Erkrankungen meistens in letztgenannten Abschnitten des Cavum narium ab. Auffallend und interessant ist es aber doch, dass gerade bei der jüngst in Ober-Schlesien beobachteten Epidemie der Genickstarre die Meningokokken so häufig in der Nase frisch Erkrankter, ja sogar in dem Nasenschleim der gesunden Umgebung gefunden wurden (v. Lingelsheim).

Ferner könnte die auffallende Rückbildung der Lymphgefässnetze mit zunehmendem Alter die relative Häufigkeit der Gehirnerkrankungen überhaupt im ersten Kindesalter und ihre rasche Frequenzabnahme mit zunehmenden Jahren erklären.

Von den chronischen Entzündungen kommt wiederum vor Allem die Tuberkulose in Frage. Hier dürfte zunächst die Frage interessieren, in wie weit die Nasenschleimhaut als Infektionspforte für das Virus besonders bei der Halsdrüsen-Tuberkulose angesprochen werden muss. Dass dieser Weg gangbar ist, beweist das Tierexperiment (Cornet), wie weit er klinisch in Frage kommt, steht noch nicht fest. Erfahrungsgemäss scheint die manifeste Nasentuberkulose wenig ausgesprochene Neigung zur Metastasierung im Lymphsystem zu haben.

Maligne Tumoren des Naseninnern, besonders die Carcinome, sind an sich seltener und sie setzen auch anscheinend seltener Metastasen.

Walter gibt an, bei einigen 40 Fällen nur sechsmal solche verzeichnet gefunden zu haben. Und diese lagen hauptsächlich an der Halsseite, an der Jugularis (Zarniko), einmal in der Submaxillargegend (Bonhoeben). Kümmell meint der Sitz der Metastasen sei weniger bekannt, da wir die regionären Drüsen weniger kennen. Jedenfalls wird man dieselben in den retropharyngealen Drüsen und tiefen Cervicaldrüsen entsprechend den beschriebenen Lymphgefässuntersuchungen suchen müssen. Ebenso werden

die submaxillaren und oberflächlichen cervicalen Lymphknoten, sowie auch vielleicht die Wangenlymphdrüsen zu berücksichtigen sein, wenn die Erkrankungen die vorderen Teile des Naseninnern ergriffen haben.

II. Die Lymphgefässe der Mundhöhle.

1. Die Lymphgefässe der Lippenschleimhaut.

(Tafel IV, Fig. 7.)

Auch an den Lippen treten, wie wir eingangs des Kapitels berichteten, die kutanen Lymphgefässnetze ohne Unterbrechung überall in die submukösen Netze über. In einem meiner Präparate verlief ein etwas stärkeres Gefäss an der Grenze von Lippenhaut und Lippenrot der Unterlippe entlang. Unter der Schleimhaut breiten sich die dichten und zarten Lymphkapillaren überall hin in der Mundhöhle aus und auch in der Mittellinie überschreiten sie das Frenulum, wenngleich sich hier anscheinend bei der Injektion ein gewisser leichter Widerstand geltend macht.

Die abführenden Stämme der Lippenschleimhaut ziehen von der Unterlippe — zwei bis drei aus jeder Hälfte — seitlich und abwärts. Der am meisten lateral verlaufende Stamm nimmt gewöhnlich im Lippenwinkel aus Aesten der Ober- und Unterlippe seinen Ursprung (Dorendorf). Im wesentlichen verlaufen auch hier die Gefässe mehr oder weniger in der Verlaufsrichtung der Arteria maxillaris externa und münden in den dieser Arterie nächstliegenden Lymphknoten (Glandula submaxillaris II), sodass diese Drüse wohl die Hauptstation auch für die aus der Schleimhaut der Unterlippe kommende Lymphe sein dürfte, ähnlich wie sie es für die äussere Haut der Lippe und der Nase war. Aber auch zu Lymphdrüse I, die am lateralen Rande des vorderen Biventerbauches gelegen ist, oder zu jener, die lateral der Vena facialis anterior sich befindet (Gl. submaxillaris III), ziehen mitunter, wenn auch mehr ausnahmsweise (Dorendorf), die abführenden Gefässe.

Die submukösen Lymphgefässe der Oberlippe sammeln sich ebenfalls in ein bis zwei Stämmchen, ziehen um den Mundwinkel der gleichen Seite herum und folgen dem Verlauf der Arteria maxillaris externa. Sie münden meist in die Lymphdrüsen, die an

der Vene und an der Arterie liegen, also in die zweite und dritte submaxillare Lymphdrüse.

Für den Kliniker fällt die Bedeutung der submukösen Lymphgefässe der Lippe mit jener der kutanen Lymphadern zusammen, wie wir sie im zweiten Kapitel geschildert haben.

2. Die Lymphgefässe der Wangenschleimhaut.

(Tafel VIII, Fig. 14.)

Auch in der Wangenschleimhaut bilden die Gefässe dichte Maschen, welche mittelstark sind und besonders nach hinten, den Gaumenbögen zu, noch etwas an Kaliber zunehmen.

Die Abflussstämme sammeln sich in der Nähe der oberen und unteren Umschlagsstelle, dort, wo die Wangenschleimhaut in jene der Alveolargegend übertritt. Sie ziehen dort nach aussen in das subkutane Gewebe. Dabei beschreiben die an der oberen Schleimhautumschlagsstelle heraustretenden Gefässe häufig einen nach vorn oder aussen gerichteten flachen oder runden Bogen, mitunter eine Art „hirtenstabähnliche Krümmung“ (Pólya und v. Navratil). Die durchtretenden Stämme sind recht zahlreich und können sich bei guten und ausgiebigen Injektionen auf sechs oder acht, ja bis auf zwölf Gefässe belaufen; häufig sind auch weniger Gefässe injiziert.

All diese Gefässe verlaufen in den tiefen Fettgewebslagen und gesellen sich der vorderen Gesichtsvene und äusseren Kieferarterie bei, entsprechend deren Verlauf nun jene Lymphstämme abwärts mit leicht lateraler Richtung zu den submaxillaren Lymphdrüsen ziehen.

Auf ihrem Verlauf können die Lymphgefässe in der Wange jene Wangenlymphdrüsen passieren, deren Lage und Vorkommen bereits im ersten Kapitel geschildert wurden.

Pólya und v. Navratil haben solcher Drüsen sogar zehn bei sieben Leichen durch Injektion dargestellt und zwar sowohl die Gruppe der supramaxillaren Drüsen wie auch jene der Buccinatorgruppe.

Im Submaxillardreieck münden nun die Lymphstämme wiederum vor allem in die median der Maxillaris externa gelegene zweite Lymphdrüse, doch kommen fast ebenso die dritte und die erste Drüse in Betracht. Auch die am unteren Parotispol

befindlichen oberen cervicalen Lymphknoten können von der Wangenschleimhaut injiziert werden.

Diesen verschiedenen Drüsen und Drüsengruppen entspricht, wenn auch im allgemeinen die Lymphgefässe mehr oder weniger den nächst gelegenen Drüsen zusteuern, doch kein gesondertes Quellgebiet in der Wangenschleimhaut. Von jedem Teile der Wange kann zu jedem der genannten Lymphknoten ein Gefäss hinziehen, so kann von den vordersten Wangenteilen die dritte Submaxillardrüse oder sogar eine oberflächliche Cervicaldrüse und umgekehrt die erste Submaxillardrüse von den lateralen Wangenteilen aus injiziert sein (Pólya und v. Navratil).

Die submentalen Drüsen werden von der Schleimhaut der Wange durch die Injektion nicht erreicht. Von der Haut der Wange hingegen, geschieht, wie wir in Kap. II sahen, ihre Füllung mit dem Farbstoff nicht selten.

Von den submaxillaren Lymphdrüsen aus gelangt die Lymphe zur zweiten Etappe, zu den tiefen Cervicaldrüsen an der Vena jugularis interna und communis, und zwar in derselben Weise, wie wir es an der Lippen- und Wangenhaut sahen. Eine bedeutsame Rolle spielen auch hier wiederum die in der Nähe der V. facialis comm. gelegenen Hauptlymphknoten. Aber auch die weiter abwärts an der Vena jugularis communis gelegenen Lymphknoten, ja sogar der in der Höhe der Kreuzungsstelle des Omo-hyoideus mit der Vene befindliche Drüsenkörper kann injiciert sein.

Interessant sind die Befunde von Pólya und von v. Navratil, dass aus dem vorderen Pol der zweiten submaxillaren Lymphdrüse zwei Lymphgefässe hervortraten, von denen das eine zu den gleichseitigen, das andere, stärkere, zu denjenigen tiefen Cervicaldrüsen der anderen Seite zog, von denen eine Gruppe von fünf Drüsen unmittelbar auf der Vena jugularis communis etwas über ihrer Kreuzungsstelle mit dem Omo-hyoideus injiciert war. An zwei submentalen Drüsen aber zog das Gefäss vorbei.

Ihre **klinische** Bedeutung verdankt die Gegend der Wangenschleimhaut hauptsächlich dem Carcinom. Bekanntlich kommt dasselbe hier nicht so selten vor und die Prognose der Wangencarcinome gestaltet sich, wie die Statistiken ergeben, meist relativ trübe.

Winiwarter fand unter elf Fällen von Wangencarcinom blos einen einzigen, in welchem über zwei Jahre kein Recidiv aufgetreten war. Morestin referierte (Revue de chirurgie, Sept. 1900) auf dem Pariser internationalen Kongress über zwölf Fälle von Wangencarcinom. Darunter waren sieben von vornherein inoperabel. Ein weiterer starb infolge der Operation, drei Kranke

nach 18 Monaten an Recidiven und das Schicksal des letzten Kranken blieb unbekannt. Auch ich erinnere mich ähnlicher Fälle; einer besonders ist mir noch in trüber Erinnerung: ein vielleicht ein- bis zweimarkstückgrosses Carcinom, welches sich glatt excidieren liess, und noch keine nachweisbaren Metastasen gesetzt hatte, recidivierte bereits nach drei Monaten in trostloser Weise.

Angesichts dieser Tatsache ist es geboten, auch beim Wangencarcinom ebenso wie bei den anderen Krebskrankheiten die Drüsenausräumung in typischer und möglichst radikaler Weise vorzunehmen.

Wie die klinische Erfahrung lehrt, finden sich beim Wangencarcinom die Metastasen vor allem in den submaxillaren und in den cervicalen Drüsen. Bei weiter vorgeschrittenen Fällen können auch die contralateralen Drüsen in Betracht kommen und Pólya und v. Navratil berichten eine in diesem Sinne beachtenswerte Krankengeschichte.

Bei einem 48jährigen Manne wurde zunächst der ausgedehnte Wangentumor mit den Drüsenmetastasen der gleichnamigen Seite exstirpiert. 7 Monate später wurden zwei submentale Drüsen entfernt und bald darauf zeigte der Kranke ein Recidiv der Cervicaldrüsen der entgegengesetzten Seite. Hier hatten also anscheinend die Submentaldrüsen diese letztere Metastase vermittelt.

Diesen klinischen Erfahrungen gemäss und mit Berücksichtigung der anatomischen Lymphgefässbefunde wird man sein chirurgisches Handeln einrichten.

Demnach werden vor allem die submaxillaren Drüsen der erkrankten Seite im Verein mit den unregelmässig vorkommenden Wangenlymphdrüsen und weiterhin die oberflächlichen und die innere obere Gruppe der tiefen Cervicaldrüsen in Betracht kommen. All' diese Gruppen von Lymphknoten muss der Operateur in jedem Falle und wenn irgend möglich entfernen.

Bei ausgebreitetem und vorgeschrittenem Primärtumor und besonders, wenn dieser in das Lymphgebiet der äusseren Haut vorgedrungen ist, sind die submentalen Drüsen, weiterhin die contralateralen tiefen Cervicaldrüsen und zuletzt die contralateralen Submaxillardrüsen zu berücksichtigen, das heisst, die Möglichkeit ihrer Infektion und ihre eventuelle Exstirpation zu erwägen.

Mit Recht wird auch hier die Ausräumung der genannten Gebiete zu fordern sein in ähnlicher Weise, wie wir es bereits im ersten Kapitel bei der Exstirpation des Submaxillargebietes nach Kocher beschrieben haben, um dadurch nicht allein alle Lymph-

drüsen, sondern auch nach Möglichkeit die zuführenden Lymphgefässe mit zu entfernen.

Zu diesem Zwecke wird man, einem Vorschlage von Pólya und v. Navratil gemäss, von einem grossen Hautschnitt aus die Vena jugularis vom hinteren Biventerbauch bis zum Omo-hyoideus freizupräparieren suchen und das vor und hinter derselben befindliche Fettgewebe samt den Drüsen mit zu entfernen bestrebt sein. Dann käme die Ausräumung des Submaxillardreieckes und des unteren Parotispoles nach Kocher und schliesslich eventuell, vielleicht mit einem in die Wange gehenden Schnitt, die Exstirpation der zuführenden Lymphbahnen mit ihren Wangenlymphdrüsen an der Vena facialis anterior und die Exstirpation des Primärtumors.

Ist nun diese Aufgabe auch schwer, so nähern wir uns bei Lösung derselben dem uns vorschwebenden Ziele der radikalen Behandlung maligner Neubildungen des Wangengebietes doch erheblich. Freilich wird man von Fall zu Fall individualisieren müssen und die Ausdehnung des Eingriffes und dessen Schwere mit der Ausdehnung des krankhaften Prozesses und dem Kräftezustande des Erkrankten in Einklang zu bringen suchen.

3. Die Lymphgefässe des Zahnfleisches und der Zähne.

An der Schleimhaut des Zahnfleisches werden die Lymphgefässnetze sehr zarte und feine, wiederum gemäss dem von Teichmann aufgestellten Grundsatze, dass die Kapillaren an Grösse und Weite abnehmen, je zarter die Schleimhaut wird und je mehr sie ihrer Unterlage anhaftet. Nichtsdestoweniger sind die Lymphkapillaren auch hier sehr dichte.

Die abführenden Gefässe sind anscheinend relativ spärliche.

Bei meinen Injektionen wenigstens waren meist nur ein, zwei oder drei solcher Gefässe injiziert. Auch Sappey beschreibt nur ein abführendes Gefäss. Nach ihm treten die Lymphgefässe zwischen den einzelnen Zähnen nach aussen und ergiessen sich in einen, dem Kiefer entlang laufenden Stamm, welcher in der Gegend der letzten Molaren sich in die Tiefe senkt. Sicher wird die Zahl der Abflussstämme wohl grösser sein, doch gelingt ihre Fülluug und Darstellung schwerer, angesichts der eben beschriebenen zarteren Beschaffenheit der Kapillaren.

Die Abflusswege der Lymphe aus dem Zahnfleisch sind im allgemeinen ähnliche wie jene aus der Schleimhaut der Wange.

Vom Oberkiefer aus ziehen die Lymphgefässstämme oberhalb der oberen Umschlagsfalte der Wangenschleimhaut seitwärts

in der Tiefe der Gewebe und dicht über dem Periost des Oberkiefers; sie nähern sich alsdann dem Strombett der Vena facialis anterior. Vor, hinter und lateral von dieser, mehr oder weniger dem vorderen Masseterrand folgend, ziehen sie abwärts zu dem Submaxillargebiet und ganz besonders zur dritten, aber auch zur zweiten Submaxillardrüse.

Pólya und v. Navratil gelang sogar die Injektion der am unteren Parotiszipfel gelegenen oberflächlichen Cervicaldrüsen.

Durch diese Drüsen hindurch ziehen die Lymphgefässe zu den tiefen Cervicaldrüsen an der Jugularis.

An der dem Gaumen zugekehrten Seite stehen die Lymphgefässe des Zahnfleisches mit jenen des harten Gaumens in Zusammenhang, und von dort aus können die Abflusswege besonders aus den hinteren Teilen des Zahnfleisches mit jenen des Gaumens gemeinsam nach hinten zu den tiefen Cervicaldrüsen führen.

Vom Unterkieferzahnfleisch aus strömt die Lymphe ebenfalls zu den submaxillaren Drüsen und zwar an beiden Seiten des Unterkiefers, also sowohl an der dem Munde zugekehrten Fläche, als auch auf der Aussenseite herab. Die Hauptrichtung des Lymphstromes zieht auch hier wiederum dem Verlaufe der Art. maxill. externa entsprechend zu der zweiten Submaxillardrüse, sowie auch zu der am Verlaufe der Vena facialis ant. gelegenen dritten Drüse. Die erste Drüse ist ebenfalls, wenn auch nicht regelmässig und seltener gefüllt. Aus den medianen Teilen des Unterkieferzahnfleisches ziehen einige wenige Gefässe auch zu den submentalen Drüsen.

Im Verlaufe dieser, vom Unterkiefer herabziehenden Gefässe hat Dorendorf einmal (Fall 17) „an dem medianen Rande des Masseter auf dem Unterkieferrande unter dem Periost ein plattes, etwa hanfkorngrosses injiziertes Knötchen gefunden, welches zwei periostale Lymphgefässe aus der rechten Unterkieferhälfte aufnahmen“.

Interessant sind ferner zwei Beobachtungen Dorendorfs (Fall 15 u. 17): Feine Gefässe zogen in den Canalis mandibularis hinein. Ich konnte diese Tatsachen nicht bestätigen. Dorendorf bringt mit denselben zwei Fälle von Partsch in Verbindung, welcher bei Lippenkrebs ein Einwuchern der Krebsmassen in den Canalis mandibularis beobachtet hat.

Ueber die Beziehungen der Zähne zum Lymphgefässsystem haben die neueren Untersuchungen einige Klarheit gebracht,

indem die klinischen Erfahrungen zur Ergänzung der anatomischen Untersuchung herangezogen wurden.

Während nämlich Boedecker histologisch in der Pulpa Gefässe vom Charakter der Lymphgefässe gesehen haben will und solche auch abbildet und Körner bei Hunden, welchen er Farbstoffpartikelchen in die Pulpa einbrachte, dieselben nach einiger Zeit in den submaxillaren Drüsen wiedergefunden hat, ist im Gegensatz hierzu den meisten Autoren, wie Waldeyer, Sappey, Coulliaud, Körner der anatomische Nachweis der Lymphgefässe in der Pulpa nicht gelungen. Zu demselben negativen Resultate kam in jüngster Zeit Ollendorf.

Auch Carrera gelangen Vergiftungsversuche von der Zahnpulpa aus nie, währenddessen die Kontrolltiere der halben Dosis des subkutan eingeführten Medikamentes erlagen.

Nach alledem spricht also vieles gegen die Existenz von Lymphgefässen in der Pulpa oder aber dieselben sind sehr spärliche und ihre Verbindungen mit dem Lymphgefässsystem des Körpers sehr zarte und geringe.

Die **klinische** Bedeutung der Lymphgefässe des Zahnfleisches und der Zähne betrifft auch hier wiederum Erkrankungen entzündlicher Natur oder Tumoren.

Die Entzündungen, die chronischen sowohl, wie besonders die akuten, verdanken ihren Ursprung, abgesehen von Verletzungen, hauptsächlich den Erkrankungen der Zähne.

Die akuten von den Zähnen ausgehenden Entzündungen des Lymphgefässsystems, Drüsenschwellungen und Eiterungen, sind bekanntermassen sehr häufig vorkommende Affektionen.

Ihre Beziehungen zu den Erkrankungen der Zähne hat erst in jüngerer Zeit Partsch und seine Schule genauer studiert. Zunächst musste auch dieser Autor auf Grund klinischer Beobachtungen die Frage nach den Lymphgefässen der Pulpa verneinen. In einer grossen Beobachtungsreihe von 6654 Fällen konnten Partsch und Ollendorf bei einfacher Pulpitis (1168 Fälle), also bei fehlender Beteiligung des Periostes und Zahnfleisches so gut wie nie eine Drüsenschwellung, bei begleitender Periodontitis jedoch, also dort, wo der entzündliche Prozess über den Zahn selbst hinausgegriffen hatte, stets — nur 3 Fälle ausgenommen — Drüsenschwellungen finden. Es fiel ferner auf, dass bei einfacher Zahncaries so gut wie nie Entzündungen und Allgemeinerkrankungen auftreten, obgleich dabei doch Infektionserreger in Menge vorhanden sind, und schon bei geringerer Läsion des Zahnfleisches oder Periostes sich sofort eine Reaktion der Umgebung einstellt.

Diese Untersuchungen sind so überzeugend, dass die Befunde anderer Autoren wohl zurücktreten müssen. Ist es doch mitunter nicht ganz leicht,

den ursächlichen Zusammenhang der Drüsenschwellung mit der Zahncaries einwandsfrei zu erweisen angesichts der Tatsache, dass besonders bei Kindern Drüsenschwellungen einerseits und andererseits eine Zahncaries für sich allein nur zu häufig vorkommt, also auch kombiniert verlaufen können ohne ätiologisch von einander abzuhängen. Ausserdem ist zu erwägen, dass gerade die Drüsen am Unterkiefer ausser dem Alveolarfortsatz auch noch in dem ganzen vorderen Gesichtsgebiet die Zuflussquellen ihrer Lymphe haben.

Partsch hat ferner die Zugehörigkeit der einzelnen Drüsen zu den entsprechenden Zähnen zu ergründen gesucht und kam auf seinem klinischen Wege zu ganz ähnlichen Resultaten, wie sie uns die anatomische Untersuchung gegeben hat. Danach haben die submentalen Drüsen nur Beziehungen zu den vier unteren Schneidezähnen und nur ausnahmsweise können Erkrankungen eines anderen Zahnes die submentalen Drüsen zur Schwellung bringen. Die drei submaxillaren Drüsen haben kein scharf abgegrenztes Quellgebiet und nur im allgemeinen lässt sich sagen, dass die erste Drüse zu schwellen pflegt bei Erkrankung der Eckzähne und Prämolaren. Die Mahlzähne des Ober- und Unterkiefers rufen bei ihren Erkrankungen Schwellungen der zweiten und dritten Drüse hervor, ohne dass auch hier eine ganz bestimmte Beziehung obwaltet. Nur die Erkrankung der Weisheitszähne scheint häufig mit einer Schwellung der dritten Drüse einherzugehen. In sehr engen Beziehungen zu diesen drei Submaxillardrüsen steht nach Partsch eine Drüse zweiter Ordnung, den vorderen oberen Halsdrüsen angehörend, die dicht an der Teilungsstelle der Carotis communis gelegen ist (also der von uns häufig zitierte Hauptlymphknoten der tiefen Cervicaldrüsen). Oft hat es klinisch den Anschein, als ob diese Drüse manchmal auch ohne Vermittelung der Unterkieferdrüsen ihre Lymphe aus dem Quellgebiet direkt beziehe. Also ein Ueberspringen der ersten Etappe, wie wir es auch bei unseren anatomischen Untersuchungen häufig sahen.

Auf das Anschwellen und Vereitern der Wangenlymphdrüse bei Zahncaries wurde bereits im ersten Kapitel hingewiesen.

Von den chronischen Entzündungen ist besonders die Tuberkulose beachtenswert. Mehrfach ist der Zahn als Eingangspforte für das tuberkulöse Virus beschuldigt worden.

Besonders hat Stark darauf hingewiesen; doch ist diese Statistik wenig überzeugend, besonders im Hinblick auf die Tatsache, dass eine Pulpitis allein keine Lymphangitis setzt, und andererseits, dass bei dem weiten Quellgebiet der submaxillaren Drüsen einerseits und der Häufigkeit der Drüsentuberkulose, sowie der Zahncaries andererseits grösste Vorsicht für die Beurteilung kausaler Beziehungen geboten ist.

Westenhöffer bringt neuerdings die Periode des Zahnens beim Säugling in Beziehungen zu tuberkulösen Infektionen. Aber auch diese Anschauung, sowie das interessante Experiment von Cornet, welcher Drüsentuberkulose beobachtete nach Einbringen eines tuberkulösen Virus zwischen, allerdings

nicht in die Zähne, aber ohne Verletzung des Zahnfleisches, dürfte für uns kaum beweisend sein.

Erfahrungsgemäss siedelt sich die Halsdrüsentuberkulose in der überwiegenden Mehrzahl der Fälle in den tiefen Cervicaldrüsen an und lässt die Submaxillardrüsen, die doch bei der Infektion vom Zahn aus zunächst befallen sein müssten, recht häufig frei.

In den Statistiken der Literatur finden sich allerdings keine genauen Angaben über die Häufigkeitsskala, mit der die einzelnen Gruppen befallen werden. Im allgemeinen scheint jedoch aus den klinischen Berichten hervorzugehen, dass die Drüsen meist im nahen Verhältnis zur Vena jugularis stehen, also wohl meist den tiefen Cervicaldrüsen zuzuzählen sind. In diesem Sinne äussert sich auch jüngst Grober und auch meine persönliche Erfahrung spricht dafür.

Auch Partsch findet in der Literatur so gut wie keine überzeugenden Beispiele, welche die tuberkulöse Infektion vermittels der Zähne beweisen. Er gibt daher seiner eigenen einwandsfreien Beobachtung eine gewisse prinzipielle Bedeutung.

Es handelte sich um ein 14jähriges, sonst gesundes Mädchen, welches an einer Zahncaries des linken ersten Molaren erkrankte. Der Zahn war gelockert, der Unterkiefer geschwollen und schmerzhaft und auch die zweite Submaxillardrüse war vergrössert und druckempfindlich. Jede Therapie mit Konservierung des Zahnes und auch nach Extraktion desselben schlug fehl. Die Nachbarzähne lockerten sich, die Schleimhaut des Alveolarfortsatzes war gewulstet, schlaff, die Extraktionswunde klaffte, die Alveolarlamellen fühlte man frei in ihr liegen. Die Schwellung der Submaxillardrüsen nahm zu und es gesellte sich noch eine solche am vorderen Kopfnickerrande hinzu. Die Operation ergab eine tuberkulöse Entartung der Lymphdrüsen und eine ausgedehnte tuberkulöse Caries der Alveolen.

Der ursächliche Zusammenhang der Zahn- und Alveolaraffektion mit den (sekundären) Lymphdrüsenschwellungen im Submaxillardreieck (1. Etappe) und mit jener am Kopfnickerrande (wohl die tiefe Cervicaldrüse an der Vena facialis communis 2. Etappe gemeint) ist in diesem beachtenswerten Falle wohl fraglos.

Nach alledem wird man also bei der Beurteilung der Zahncaries und der Zahnaffektion als Eintrittspforte des tuberkulösen Virus doch sehr reserviert sein müssen.

Maligne Tumoren der Kiefergegend und Alveolarfortsätze sind meist sarkomatöser Natur, das Carcinom ist in der Regel ein sekundäres. Es greift nicht selten aus der Nachbarschaft, Wange, Zunge, Lippe usw. nach hierher über.

Die Topographie der Drüsen gibt auch hier für die Orientierung über die Lage der Metastasen Aufschluss.

Beim Sarkom hat Schlatter Schwellungen der regionären Drüsen unter 33 Fällen fünfmal konstatieren können. Metastasen in den submaxillaren Drüsen nur dreimal.

4. Die Lymphgefässe des Gaumens.

Dieselben sind ebenfalls ziemlich dicht gelagert, und nach dem Alveolarrande hin zart und engmaschig, nach vorn zu werden die Kapillaren etwas gröber und es entstehen aus ihnen grössere Gefässe, welche rachenwärts und seitlich steuern. Es kommt dabei vor, dass ein Gefäss der einen Seite die Mittellinie überschreitet und den Gefässstämmen der anderen Seite sich beimengt. Am weichen Gaumen sind die Lymphgefässe sehr dicht und sie zeigen dort auch eine recht erhebliche Weite. Die Lymphe des harten und weichen Gaumens steuert im wesentlichen nach hinten nach der Gegend der Tonsillen und vorderen Gaumenbögen. Dort verschwinden die Gefässe in der Tiefe des Gewebes und ziehen mit jenen der Tonsillengegend in der noch später zu beschreibenden Weise den tiefen Cervicaldrüsen zu. Nach vorn zum Submaxillargebiet steuert nur die Lymphe aus den vorderen Teilen des Gaumens vermittels des Zahnfleisches.

5. Die Lymphgefässe des Mundbodens.

Dieselben sind in der lockeren Schleimhaut in dichten Maschen angeordnet. Aus den vorderen Teilen des Mundbodens gelangt die Lymphe nach den Submaxillardrüsen hin. Ein grosser Teil strömt mit den gleich zu beschreibenden Lymphgefässen der Zunge nach hinten und abwärts direkt zu den tiefen Cervicaldrüsen.

Gaumen und Zungenboden werden meist sekundär von der Erkrankung ergriffen, die Fortschleppung des Krankheitsgiftes geschieht auf den beschriebenen Bahnen.

6. Die Lymphgefässe der Zunge.

(Tafel IX, Fig. 15 und 16.)

Die Zunge ist ausserordentlich reich mit Lymphgefässen versorgt.

Dieselben bilden dichte, enge Maschen und Netze. Besonders im vorderen Teile der Zunge sind diese die Papillen umspannenden Netze ausserordentlich zart, sodas man selbst mit Lupenbetrachtung ihre Einzelheiten nicht erkennen kann.

Nach hinten zu werden die Maschen und Netze gröbere, und ihre Richtung stellt sich von der Medianlinie aus lateralwärts, mehr parallel der Linie, welche die Front der Papillae circumvallatae bildet. Die Maschenrichtung gleicht so den Fasern einer Feder, deren Kiel die Zungenmittellinie bildet (Sappey). An den Papillae circumvallatae werden die Maschen noch grösser und gröber und umspinnen jene Papillen, sodass dieselben wie Perlen in die blauinjizierten Lymphnetze eingesetzt sind (Küttner). Nach dem Zungenrande hin stellen sich die Maschen entsprechend den einander parallel verlaufenden Falten des Zungenrandes.

All' diese Maschen und Netze der Schleimhautkapillaren kommunizieren überall hin miteinander und auch über die Mittellinie hinweg.

Unschwer sind von der einen Zungenseite aus die Lymphkapillaren der anderen Seite mit ihren zugehörigen Abflusskanälen und Drüsen zu injizieren.

Nur die Gegend des Zungengrundes, des hinter den Papillae circumvallatae gelegenen Teiles hat eine gewisse Selbstständigkeit insofern als seine Lymphgefässe eigens injiziert werden müssen. Es wird dies, wohl mit Recht, auf seine entwicklungsgeschichtliche Selbstständigkeit zurückgeführt, da doch die Zungenwurzel sich aus der medianen Verwachsungsstelle des zweiten und dritten Schlundbogens entwickelt, während der Zungenkörper bekanntlich aus dem Tuberculum impar entsteht (Küttner).

Die Abflusswege der Lymphe aus der Zunge sind dreifache:

1. die marginalen Abflussgefässe,
2. die hinteren Abflussstämme am Zungengrund,
3. die medianen Abflussgefässe.

Die abführenden Lymphgefässe der Zunge gelangen meist auf sehr komplizierten Wegen zu ihren regionären Drüsen. Angesichts der uns hier vorschwebenden praktisch-chirurgischen Ziele fasse ich die Bahnen in möglichst kurzer und übersichtlicher Weise zusammen und verweise auf die detaillierteren Beschreibungen von Küttner und Poirier, mit deren Resultaten meine Injektionen voll und ganz übereinstimmen.

1. Die marginalen Abflussgefässe.

Die marginalen Abflussgefässe sammeln hauptsächlich die Lymphe aus den mehr seitlich gelegenen Teilen des Zungenkörpers und aus der Gegend des Zungenrandes.

Von den zahlreichen Gefässen dieser Gruppe heben sich die vordersten durch ihre besondere Verlaufsrichtung ab.

Vorn, von der vordersten Zungenspitze, ihrem ausschliesslichen Quellgebiete aus ziehen ein bis zwei zarte Gefässe rechts und links vom Frenulum mit dessen Schleimhautfalte herab bis dicht an den Unterkieferknochen. Dort biegen sie um und ziehen lateral auf der oralen Fläche des Mylohyoideus verlaufend hinter der submaxillaren Speicheldrüse und hinter oder auch vor dem Zungenbeinhorn, aber hinter dem Biventeransatz hinab seitwärts zu den tiefen Cervicaldrüsen an der Jugularis communis und zwar meist zu einer mehr abwärts nahe am oberen Rande des Omo-hyoideus gelegenen Drüse.

Poirier beschreibt noch ein zweites Gefäss, welches ebenfalls an der Spitze der Zunge entspringt, den Mylohyoideus durchbricht und zu einer submentalen Drüse gelangt.

Die Randgefässe der übrigen Zungenteile sammeln die Lymphe hauptsächlich aus den mehr seitlich der Mittellinie gelegenen Teilen des Organes, verlaufen submukös und gehen miteinander zahlreiche Anastomosen ein, bis sie zu einem stärkeren Gefäss zusammenströmen, sodass sie ein baum- oder büschelförmiges Aussehen bieten.

Diese abführenden Stämme sind recht zahlreich. Poirier und Küttner geben sie bis auf acht und zwölf an. Sie verlaufen lateralwärts und nach hinten zum grössten Teile hinter der sublingualen Speicheldrüse, zum geringeren Teile vor und nach aussen von der Drüse.

Die nach aussen gelegenen Stämme, die keineswegs regelmässig injiziert sind, durchbrechen den Mylohyoideus und gelangen zur ersten Submaxillardrüse.

Die anderen zahlreichen und regelmässig injizierten Gefässe verlaufen hinter der Drüse nach abwärts, lateralwärts und hinten und zwar entweder nach aussen vom Hypoglossus mehr oder weniger dem Verlaufe des Nervus hypoglossus folgend, oder hinter dem Musculus hyoglossus die Arteria und Vena lingualis begleitend. Sie gelangen alsdann zu den tiefen Cervicaldrüsen an der Vena jugularis und zwar zu einem um so tiefer abwärts an der Drosselvene gelegenen Lymphknoten, je weiter nach vorn ihr Ursprung an der Zunge gelegen ist (Poirier). Die meisten Stämme ziehen nun zu den typisch an der Facialis und Jugularis interna gelegenen Drüsen.

Auf diesem Wege durchsetzen die Gefässstämme nicht selten kleine Schaltdrüsen, die hinter der Sublingualis oder Submaxillaris bis zur seitlichen Pharynxwand hin gelegen sind (Ganglions linguaux latéraux, Poirier) (conf. Kap. I. S. 29).

2. Die hinteren Abflussstämme.

Aus der Gegend der Papillae circumvallatae kommen grössere, gröbere Gefässe heraus, welche zunächst in doppelter, einer medianen und einer lateralen Verlaufsrichtung ihrem gleichen Ziele zusteuern.

Die medianen Stämme, drei bis vier an Zahl, ziehen nach hinten zum Lig. glosso-epiglottieum hin. Sie anastomosieren miteinander, überkreuzen sich und am genannten Ligamentum ziehen sie lateralwärts zur Tonsillengegend. Einige dieser Stämme biegen schon vorher von dem medianen Verlaufe ab, um in bogenförmigem oder geradem Verlauf mehr weniger direkt ebendorthin zu gelangen.

Diesen letzteren attachieren sich die zahlreichen aus dem Basalteil der Zunge kommenden Gefässe, mit denen sie ein dichtes den Zungengrund einnehmendes Geflecht bilden.

Die lateralen Stämme ziehen beiderseits am Rande der Zunge von den Papillae circumvallatae aus ebenfalls nach der Tonsillengegend. Dicht vor der Gaumenmandel, an der Basis der Gaumengegend, treten nun die Gefässe mehr oder weniger nahe aneinander und dringen in die Tiefe.

Sie durchsetzen die Pharynxmuskulatur und zwar die einen Stämme nahe und unterhalb dem lingualen Ende des Styloglossus, um zunächst mit den Vasa dorsalia linguae und dann mit der Lingualis selbst zum Hauptganglion an der Vena jugularis zu gelangen. Die anderen Stämme treten mehr nach hinten durch die Pharynxwand hindurch und gelangen zu eben dem Ziele.

Einige tiefere Stämme durchsetzen die Membrana thyreohyoidea, um zu einer Drüse zu gelangen, welche mehr abwärts von der eben genannten liegt, je ein Stamm kann sogar zu der oberhalb des Omo-hyoideus gelegenen Drüse gelangen (Küttner).

3. Die medianen Stämme.

Dieselben kommen aus dem medialen Teile des Zungenkörpers; sie dringen in der Mitte zwischen den beiden Genio-

glossi nach abwärts, durchsetzen hier mitunter eine oder zwei kleine Schaltdrüschen und verlaufen zwischen dem Genio-glossus und Genio-hyoideus, dann hinter dem Mylo-hyoideus und gelangen entweder vor oder hinter dem Zungenbeinhorn nach abwärts zu den tiefen Cervicaldrüsen und zwar zu der Hauptdrüse oder zu Drüsen, welche weiter abwärts an der Vena jugularis liegen. Ein Gefäss wiederum verläuft fast typisch dem Omohyoïdeusrand entlang, mitunter eine Schlinge bildend, zu der Drüse am Omohyoïdeus und der Drosselvene.

Eines der Gefässe durchdringt aber auch den Mylo-hyoïdeus, um zu dem ersten Submaxillarganglion zu gelangen.

Das Ganze nochmals **zusammengefasst**, kommen zunächst zwei Drüsengruppen in Betracht, welche regionär zu der Zunge sind:

Erstens und hauptsächlich die tiefen Cervicaldrüsen an der Vena jugularis und zwar die Hauptdrüse derselben am Uebergang der Vena jugularis interna zur Communis, sowie nicht minder die weiter abwärts gelegenen Drüsen. In typischer Weise erhält sogar aus verschiedenen Teilen der Zunge, besonders aus ihren vorderen Partien, jener Lymphknoten direkte Zuflüsse, welcher dicht an oder oberhalb der Kreuzungsstelle des Omo-hyoïdeus mit der Jugularis gelegen ist.

Dieser Lymphknoten steht in engen Beziehungen zu den Supraclaviculardrüsen und zu dem Lymphstamm, der in's Venensystem mündet.

Auf diese Weise gelang es Küttner wiederholt durch diese Drüse hindurch den Farbstoff in die Vene zu injizieren.

Die Wege, auf denen die Lymphe zu den genannten Drüsen gelangt, sind kompliziert und mannigfach. Im wesentlichen halten sie sich an den Verlauf der Hauptblutgefässe und Nerven.

Als zweite Hauptdrüsengruppe kommen die Submaxillardrüsen in Frage und hier hauptsächlich die erste Drüse. Die übrigen Drüsen können erst durch Vermittlung dieses Lymphknotens von der Injektion erreicht werden.

Ihr Quellgebiet entspricht den vorderen medianen Teilen der Zunge und des Mundbodens.

Als weitere Drüsen sind hervorzuheben die kleinen Schaltdrüsen an der Zunge selbst. Sie liegen entweder in

der Substanz der Zunge, den M. genio-glossi an oder lateral, an und hinter der Gl. sublingualis und submaxillaris bis zum Pharynx hin. Sie sind Schaltdrüsen mit ziemlich häufigem und relativ konstantem Vorkommen. Sie beziehen ihre Lymphe hauptsächlich aus den Teilen des Zungenkörpers, nicht des Zungengrundes.

Nach Poirier kommt schliesslich noch die Gl. submentalis in Betracht.

Die **klinische** Bedeutung der Lymphgefässe der Zunge fällt im wesentlichen mit jener des Zungencarcinoms zusammen.

Beim Zungencarcinom sind, wie die Statistiken von Wölfler, Binder, Sachs, Meyer, Eicke und die anderen Autoren zeigen, ebenfalls vor allem die tiefen Cervicaldrüsen ergriffen.

Und hier ergibt sich die bereits von Küttner hervorgehobene, für den Kliniker wichtige Tatsache, dass — entsprechend den anatomischen Untersuchungsbefunden — die tiefer am Hals gelegenen Drüsen, ja, die Supraclaviculardrüsen frühzeitig, mitunter sogar vor den übrigen Drüsen erkranken. Küttner führt eine Reihe solcher Fälle an.

Fernerhin muss es angesichts der Tatsache, dass die Lymphe beider Zungenhälften überall in regem gegenseitigen Austausch steht und dass die mittleren abführenden Stämme in der Mittellinie sich kreuzen und nach beiden Seiten hin abfliessen, mitunter auch vorkommen, dass die Drüsen beider Körperhälften, ja sogar die Drüsen der gesunden Seite vielleicht gar früher befallen werden als diejenigen der kranken Seite. Auch hierfür zählen Küttner und Eicke mehrere Beispiele auf.

Die zweite Hauptdrüsengruppe, die submaxillaren Drüsen, zeigen in einer grossen Reihe von Fällen, ja fast in der Mehrzahl Metastasen. Dies geht aus den oben genannten Statistiken hervor.

Wenn dies auch mit den Injektionsversuchen insofern nicht ganz übereinzustimmen scheint, als diese Drüsengruppe keineswegs regelmässig mitinjiziert wurde, so wird man eben zugeben müssen, dass sich beim Carcinom durch Verstopfung von Bahnen die Cirkulationsverhältnisse leicht etwas ändern können. Ausserdem lokalisiert sich doch das Carcinom nicht selten am Zungenrande und greift sehr häufig auf die Umgebung, besonders den Mundboden, über, der noch mehr als die Zunge, besonders in seinen vorderen Teilen, zum

Quellgebiet der Submaxillardrüsen gehört. Waren doch von den 159 von v. Bergmann operierten Fällen nur 29 frühzeitig zur Behandlung gekommene Krebse auf die Zunge selbst beschränkt.

Die Drüsen in der Zunge selbst, also die Glandulae sublinguales med. et lat. müssen folgerichtig ebenfalls Sitz von Metastasen sein. Sie gehen aber wohl frühzeitig in den Tumor selbst über.

Die submentalen Lymphdrüsen sind ebenfalls nicht selten mit erkrankt, isoliert fand sie Eicke einmal infiziert.

Also die ganze Kette der tiefen Cervicaldrüsen, die Submaxillardrüsen, die sublingualen und die submentalen Drüsen, vielleicht auch die Drüsen der entgegengesetzten Körperseite sind beim Carcinom zu berücksichtigen.

Die Aufgabe für den Chirurgen ist nach alledem, will er radikal sein, keine leichte.

Zunächst müssen wir mit Küttner hervorheben, dass es bei der Zunge nicht möglich ist — wie es beim Brustkrebs geschieht, und wie es auf anderen Gebieten angestrebt wird — die Drüsen und Lymphbahnen in toto mit dem Tumor selbst in weitem Umkreis zu entfernen. Wir müssen uns beschränken, den Zungentumor möglichst ausgiebig und die Drüsen für sich möglichst gründlich zu exstirpieren.

Küttner gibt dafür einen Kreuzschnitt an: Der ausgiebige Längsschnitt kreuzt den von dem einen Kopfnickerrande zu dem anderen über die Zungenbeingegend verlaufenden Querschnitt. Die vier so entstandenen Lappen legen zurückgeklappt die Drüsengebiete gut frei.

Bei streng einseitigem Krankheitsherd ist es möglich, nur bei teilweiser Anwendung dieser Schnitte die Drüsengebiete der einen Halsseite übersichtlich frei zu legen, wie wir es im ersten Kapitel bei Schilderung des Kocherschen Schnittes sahen. Jeden Augenblick kann man alsdann die Incision verlängern und weitere Regionen zugänglich machen.

Auch beim Zungenkrebs wird man festhalten müssen, dass bei einseitigem Sitz des Tumors zunächst in der Regel die geschilderten Drüsengruppen der einen Seite erkranken und dass contralaterale Metastasen eben nur Ausnahmen sind, mit denen der Praktiker allerdings zu rechnen hat. Danach und nach dem Befinden des Kranken wird er auch hier wiederum die Grösse des Eingriffs berechnen müssen, ohne seinen radikalen Bestrebungen Abbruch zu tun.

III. Die Lymphgefässe des Rachens.

(Tafel X, Fig. 18.)

Die Schleimhaut des Rachens zeichnet sich durch ihr dichtmaschiges Saugadernetz aus und dies noch in erhöhterem Masse in der Gegend der Rachenmandeln und überhaupt im Bereiche des sogenannten Pharynxringes.

Denn auch die Gaumentonsillen und der Zungengrund besitzen ein dichtes Lymphgefässnetz. Eine an Lymphgefässen überaus reiche Stelle, auf welche bereits Sappey aufmerksam machte, ist die dem Rachen und Oesophagus zugekehrte Fläche der hinteren Kehlkopfwand, also die Schleimhautbedeckung der hinteren Seite des Ringknorpels. Nach der Speiseröhre hin nehmen Dichtigkeit und Weite der Lymphcapillaren rasch ab. Auch oberhalb des lymphatischen Pharynxringes nimmt die Fülle von Saugadernetzen in der Schleimhaut etwas ab, immerhin sind diese Teile, das Rachendach, sowie die Choanenöffnungen, noch recht reichlich mit den gedachten Gefässcapillaren versehen.

Die Lymphgefässe des Rachens verlassen an drei Stellen das Organ:

1. Vorn und und unten im Sinus pyriformis.
2. Seitlich in der Gegend der Gaumenmandeln.
3. Hinten an der hinteren Rachenwand.

1. Vorn und unten sammelt sich die Lymphe hauptsächlich aus den untersten Teilen des Pharynx, aus dem Cavum pharyngo-laryngeum. Sie tritt in den vorderen und seitlichen Partien dieses Pharynxabschnittes zu wenigen Stämmen zusammen, welche im Sinus pyriformis die Schleimhaut durchbrechen. Vereint mit den abführenden Saugadernetzen des oberen Kehlkopflymphgebietes durchbrechen sie seitlich die Membrana thyreo-hyoidea, nächst der Arteria laryngea superior, um zu den tiefen cervicalen Lymphdrüsen zu ziehen; hauptsächlich kommen hier die in der Höhe der Carotisteilung gelegenen Lymphknoten in Betracht und unter diesen wiederum jener typische an der Einmündung der Vena facialis anterior in die Jugularis befindliche Knoten.

Mitunter sind von diesen Teilen des Pharynx aus Schaltdrüsen injiziert, welche der Membrana thyreo-hyoidea oder dem Schildknorpel anliegen (conf. Kap. I. S. 35).

So trat in einem meiner Präparate rechts ein Stämmchen durch die genannte Membran zu einer seitlich dicht am oberen Schildknorpelrande gelegenen Drüse, durchsetzte dieselbe und teilte sich in zwei Aeste, deren einer zu einer zweiten der Carotis in Schildknorpelhöhe anliegenden Drüse trat, während das andere Gefäss im Bogen nach oben und aussen zu einer zweiten, der Jugularis aufliegenden Drüse sich begab. Eine nichtinjizierte Drüse lag der Membrana thyreo-hyoidea nahe am Durchschnitt der Arteria laryngea superior direkt auf. Und eine weitere ebenfalls nichtinjizierte Drüse befand sich wiederum am oberen Schildknorpelrande hinter dem äusseren Saume des Musculus thyreo-hyoideus.

Diese eben beschriebenen Drüsen lassen sich weiterhin noch von der Epiglottis, nicht aber vom Kehlkopfinneren aus injizieren, sie scheinen trotz ihres Charakters als unregelmässig vorkommende Schaltdrüsen doch eine gewisse klinische Bedeutung zu besitzen.

2. Seitlich in der Gegend der Gaumenmandeln sammelt sich die Lymphe der Tonsillen, der angrenzenden Gaumenbögen und der benachbarten Schleimhaut vom Zungengrund bis nahe an das pharyngeale Tubenostium.

Es sind mehrere, etwa drei bis fünf Stämme, welche in ziemlich direktem oder nur leicht gewundenem Verlaufe hinter dem Biventer und Hypoglossus und vor der Jugularis interna nach vorn seitwärts und unten ziehen. Sie gelangen so zu der vorderen oberen Gruppe der Cervicaldrüsen und zwar zu den Drüsen, welche lateral von der Jugularis, sowie an und auf der Jugularis interna, stets aber nahe, teilweise direkt unterhalb des lateralen Biventerbauches liegen. Dabei ist auch hier stets wiederum der typische Hauptlymphknoten an der Facialis communis mit injiziert. Ein oder zwei weitere Drüsen finden sich seitlich von ihm und von ihnen aus ziehen kommunizierende Gefässe zu den übrigen cervicalen Ganglien, die entlang und seitlich von den grossen Halsgefässen liegen.

Einmal fand ich eine kleinere Schaltdrüse oberhalb des lateralen Biventerbauches, hinter der Submaxillaris und vor der Carotis interna. Vielleicht ist diese Drüse zu den bei der Zunge als Gl. lingual. lat. bezeichneten Durchgangs- oder Schaltdrüsen zu rechnen.

3. An der hinteren Rachenwand ist der Hauptsammelpunkt der Lymphe aus den Hauptteilen des Pharynx.

Hierhin strömt — soweit Injektionen an der Leiche dafür massgebend sein können — die Lymphe aus der Gegend des

Rachendaches, der hinteren und seitlichen Pharynxwand, soweit diese nach hinten von dem pharyngealen Tubenostium liegt.

Die vor dem Tubenwulst gelegene Schleimhaut gehört, wie wir doch sahen, zu dem Quellgebiet der Tonsillengegend, so dass am pharyngealen Tubenostium selbst im allgemeinen eine Art Grenze insofern besteht, als von hier aus sich beide Stromesrichtungen injizieren lassen, sowohl jene nach hinten zur hinteren Rachenwand, wie auch jene, deren Abflussstämme mit den Lymphadern der Tonsillengegend nach vorn zu den vorderen oberen tiefen Cervicaldrüsen sich begeben. Immerhin ist diese Grenze nur eine relative, da auch aus diesen vorderen seitlichen Lymphgebieten Stämme nach hinten gelangen können.

An der hinteren Rachenwand sind es wiederum zwei Stellen, welche den Abflussstämmen Durchtritt gewähren:

a) Die Mitte der hinteren Rachenwand und

b) die Umschlagstelle der hinteren zur seitlichen Rachenwand.

a) Die Mitte der hinteren Rachenwand ist der Haupttreffpunkt der Abflussstämme, dieselben sind sehr zahlreich und durchbrechen die Pharynxmuskulatur meist median oder nahe der Mittellinie, um alsdann in die Fascia buccopharyngea zu gelangen. Dort biegen sie meist scharf nach rechts oder links um und im bogenförmigen Verlauf nahezu parallel unter sich oder einander kreuzend ziehen sie in der Fascie lateralwärts. Dabei durchsetzen sie die kleinen retropharyngealen Schaltdrüsen, wenn solche vorhanden, und gelangen alsdann zum grossen Teil zu den Gl. retropharyngeales laterales. Aus diesen treten nun wiederum Gefässe heraus, welche hinter der Jugularis und Carotis interna, sowie auch hinter dem Grenzstrang des Sympathicus seitwärts ziehen, um so zu den tiefen cervicalen Drüsen zu gelangen, die seitlich der Vene liegen. Ein nicht unbeträchtlicher Teil der beschriebenen Saugadern begibt sich von der Mitte der hinteren Rachenwand aus an den Gl. retropharyngeales vorbei, direkt hinüber zu den Drüsen an der Jugularis.

Einige Gefässe treten sogar noch weiter lateralwärts zu den auf den Scalenis und dem Levator scapulae gelegenen Drüsen (Gl. cervicales laterales). Oft ziehen die Lymphgefässe in bogen-

förmigem Verlaufe an näher gelegenen Drüsen vorbei zu den am Halse weiter abwärts befindlichen Lymphknoten.

Wiederholt sah ich ein Lymphgefäss aus dem oberen Pharynxteil in der Fascia bucco-pharyngea nach unten zu jener Drüse ziehen, welche hinter dem Anfangsteil des Oesophagus der hinteren Circumferenz des einen Schilddrüsenlappens anliegt. Von hier aus zogen dann kommunizierende Gefässe wiederum hinüber zu den tiefen Cervicaldrüsen.

Ein weiterer, aber, wie es scheint, ein geringerer Teil von Lymphgefässen durchbricht in der Medianlinie die straffe bindegewebige Verbindung der beiden Musculi recti capitis, nahe ihrem oberen Ansatz, um hinter ihnen umzubiegen und seitwärts zu ziehen. Lateral von den besagten Muskeln treffen sie alsdann mit den übrigen Lymphgefässen zusammen und begeben sich mit diesen wiederum zu den tiefen Cervicaldrüsen. An dieser Eigentümlichkeit des Verlaufes beteiligen sich hauptsächlich die aus den obersten Pharynxabschnitten und dem Rachendach herkommenden Lymphgefässe.

Der Durchtritt der Lymphstämme an und in der Nähe der hinteren Medianlinie ist so typisch, dass auch aus den seitlichen Partien der hinteren Rachenwand die Saugadern fast sämtlich erst auf diesem Umwege zu ihren Drüsen gelangen.

b) An dem Umschlagswinkel, den die hintere und seitliche Rachenwand bilden, treten mehrere Stämme hindurch, welche vorzüglich aus der seitlichen Rachenwand stammen. Sie nehmen auf diese Weise denselben Verlauf, wie die abführenden Stämme des Naseninneren und der Tuba Eustachii. Sie dringen direkt nach hinten durch die Pharynxmuskulatur und treffen in der Fascia bucco-pharyngea zu den von der Medianlinie herkommenden Gefässen. Mit diesen treten sie zur Gl. retropharyngealis lateralis und durch diese hindurch oder an ihr vorbei zu den an der Vena jugularis gelegenen tiefen Cervicaldrüsen.

Für den Kliniker sind die Lymphgefässe des Rachens ebenfalls von hoher Bedeutung und zwar sowohl für die Verbreitung der malignen Tumoren, wie auch für diejenige von entzündlichen Prozessen.

Die malignen Tumoren sind zwar selten, aber ihre Prognose ist um so trauriger.

„Die Aussichten, ein Pharynxcarcinom durch Operation zu heilen," sagt Heidenhain, „sind noch ausserordentlich trübe. Czerny hat bei 47 Fällen keine einzige Dauerheilung gesehen. Lindenborn führt nur vereinzelte Fälle langdauernder Heilungen auf. Regel scheint ein baldiges Rezidiv zu sein."

Die Chirurgie der bösartigen Rachengeschwülste ist deshalb wiederholt Gegenstand eingehender Besprechungen gewesen. Schon v. Langenbeck und später v. Mikulicz, Braehm, Krönlein und andere haben die Operationsmethoden zu vervollkommnen gesucht.

Was nun die Drüsenmetastasen anlangt, so lehrt die Kasuistik eine volle Uebereinstimmung mit unseren anatomischen Untersuchungen.

Dieselben haben stets die oberen tiefen cervicalen Drüsen und zwar besonders die an, um und nach hinten von der Vena jugularis interna gelegenen Lymphknoten befallen. Auch die seitlich von der Vena jugularis abwärts ziehende Drüsenkette wurde infiziert vorgefunden. Die submaxillaren Lymphdrüsen waren meist ebenfalls befallen, greift doch die grössere Mehrheit der Rachenkrebse bereits frühzeitig auf die Quellgebiete dieser Drüsengruppe, auf die Alveolarfortsätze, die Wange u. s. w. über.

Eine klinisch nicht unwichtige Drüsengruppe scheinen jene unregelmässig vorkommenden Schaltdrüsen zu sein, welche am Schildknorpel, an der Membrana thyreoidea und am Zungenbein selbst lagern. Denn diese liessen sich, wie wir sahen, vom Pharynx aus injizieren. Auch haben v. Mikulicz und Kümmel gerade bei malignen Tumoren des Sinus pyriformis auf Metastasenbildungen in diesen Drüsen hingewiesen. Schliesslich kommen auch hier noch jene hinter dem Biventerdreieck gelegenen Schaltdrüsen, die Gl. linguales laterales in Betracht.

Will nun der Chirurg der Drüsenmetastasen und des auf die Umgebung rasch übergreifenden Primärtumors vollständig Herr werden, so ist seine Aufgabe eine ausserordentlich schwere.

Die Wege, die zur Erlangung dieses Zieles von verschiedenen Operateuren eingeschlagen worden sind, möchte ich hier nicht näher erörtern, sondern nur auf eine jüngst von Heidenhain ausgeführte Operation als Paradigma hinweisen.

Bei einem Recidiv eines Pharynxcarcinoms, welches auf die Tonsillen, einen Teil des Mundbodens und des Oberkiefers übergegriffen hatte, ging Heidenhain folgendermassen vor: durch einen Bogenschnitt gewann er einen Lappen, dessen unterer Teil die Haut der oberen Halsgegend uud dessen oberer Teil auch noch die Parotis umfasste, und so den Masseter freilegte. Er exartikulierte alsdann den Unterkiefer der erkrankten Seite, trennte den Masseter in der Wangengegend, dann die Temporalissehne am Processus coronoideus ab.

Durch Resektion des Jochbeines bahnte er sich den Weg zur Schädelbasis, es folgten dann Abmeisselung des Processus pterygoideus von der Schädelbasis, Abtrennung des Mundbodens vom Seitenrande der Zunge, Excision der Seitenwand und eines Teiles der hinteren Wand des Rachens, Durchtrennung des weichen und harten Gaumens mit partieller Resektion im Oberkiefer.

Auf diese Weise konnte Heidenhain die regionären Drüsen mit dem ganzen Tumor und der angrenzenden Muskulatur in weitem Umkreise in toto entfernen. Den grossen Defekt konnte er durch Etagennaht decken und die Heilung ging gut von statten.

Ist der Eingriff in der beschriebenen Weise auch gross, so nähert er uns doch wesentlich unserem Ziele, den Verbreitungswegen des Carcinoms bis in seine weitesten Schlupfwinkel möglichst nachzuspüren, um so die Recidive nach Möglichkeit zu verhüten.

Die entzündlichen Prozesse des Rachens haben ebenfalls fraglos für die Drüseninfektion eine hohe Bedeutung.

Gar häufig werden, wie ich meine, sowohl die tiefen Halsphlegmonen wie auch die akute Lymphadenitis suppurativa, der akute Retropharyngealabszess, von einer von den Rachenteilen und besonders den Tonsillen ausgehenden Lymphangitis ausgelöst werden. Nicht minder wird die Tuberkulose im Rachen und besonders an den Tonsillen ihre Eingangspforte haben. Dafür spricht einmal die schon oben angedeutete Tatsache, dass gerade die Halsdrüsentuberkulose sich in der Mehrzahl der Fälle in den tiefen Cervicaldrüsen, also in den zum Rachen und den Tonsillen gehörigen regionären Lymphknoten ansiedelt. Dafür sprechen schliesslich verschiedene experimentelle Ergebnisse im Verein mit klinischen Erfahrungen, wie sie in jüngster Zeit besonders Grober mitgeteilt hat.

Der Rachen und insbesondere die Tonsillen haben sonach ein hohes klinisches Interesse. Der Praktiker wird diesen Organen bei der Untersuchung, bei der Therapie und vor allem bezüglich der Prophylaxe seine besondere Aufmerksamkeit zuwenden müssen.

IV. Die Lymphgefässe der Tube und des Mittelohrs.

In der seitlichen Rachenwand stossen zu den Lymphgefässen des Pharynx noch diejenigen der Tuba Eustachii.

Die Tuba Eustachii besitzt ein Netz zarter Capillaren mit längsgestellten Maschen, welche kontinuierlich in die weiteren und

grösseren Maschen des an Lymphgefässen reichen Tubenwulstes übergehen. Nach innen zu gehen die Capillaren der Ohrtrompete in jene der Paukenhöhle über, welch letztere nach den Untersuchungen von Kessel sehr zarte und spärliche sind und am Sehnenring mit jenen des Trommelfelles in Verbindung stehen (conf. S. 74).

Der Abfluss der Lymphe aus der Tuba Eustachii geschieht durch einige wenige, ein bis drei Stämme, welche zwischen Tubenschleimhaut und Periost hauptsächlich nach hinten zu steuern und vor allem zu der seitlichen Retropharyngealdrüse und durch diese hindurch oder an ihr vorbei zu den tiefen Cervicaldrüsen ziehen in derselben Weise, wie wir es bei den Lymphgefässen der seitlichen Rachenwand und des Naseninneren gesehen haben (vergl. auch Tafel VIII. Fig. 13).

Die Lymphgefässe des inneren Ohres münden, wie die bahnbrechenden Untersuchungen von C. Hasse, Schwalbe u. A. gelehrt haben, hauptsächlich nach den Lymphräumen des Gehirnes hin. Ausserdem hat aber C. Hasse, wie wir schon eingangs erwähnten, ein vom perilymphatischen Raum aus nach der Körperoberfläche hinsteuerndes Gefäss nachgewiesen.

Klinisch besitzen die Lymphgefässe der Tube besonders beim Kinde eine gewisse Bedeutung.

Wir beobachten nicht selten, dass entzündliche Prozesse des Mittelohres zu den retropharyngealen Drüsen und zu den tiefen Cervicaldrüsen gelangen und dort Abszedierung hervorrufen.

An anderer Stelle (Arch. f. Ohrenheilk., 1905) habe ich eine Reihe otogen entstandener Retropharyngealabszesse bei Kindern zitiert und beschrieben.

Beim Erwachsenen tritt diese Bedeutung der retropharyngealen Drüsen erheblich zurück. Die Abflussbedingungen für die Lymphe aus dem Mittelohre nach der Tube und den Retropharyngealdrüsen hin sind hier anscheinend weniger günstige als jene nach dem äusseren Ohre hin.

Sind doch beim Erwachsenen überhaupt die Lymphbahnen in der Regel engere und spärlichere als beim Neugeborenen und dies vielleicht in erhöhtem Masse bei den an sich schon ausserordentlich zarten Lymphadern der dünnen Paukenhöhlen- und Tubenschleimhaut, so dass diese sich noch weniger für den Transport infektiöser Massen eignen, als die Lymphgefässe anderer Körperregionen. Nehmen wir noch hinzu, dass die entzündlichen Mittelohraffektionen leicht und rasch auf das Trommelfell, ja sogar auf die Haut des äusseren Gehörganges übergreifen, wo sie in der im zweiten Kapitel geschilderten Weise

reichlichere Lymphcapillaren und günstigere Abflussbedingungen treffen, so werden die regionären Drüsen des äusseren Ohres leichter in Mitleidenschaft gezogen werden können, als die durch jene zartesten Lymphcapillaren von ihnen getrennten regionären Drüsen der Paukenhöhlen- und Tubenschleimhaut. Schliesslich kommt noch hinzu, dass, wie wir im ersten Kapitel sahen, gerade die retropharyngealen Drüsen beim Erwachsenen obenfalls häufig atrophieren.

Die klinische Erfahrung stimmt damit überein. Bei Otitis media sind meist die subaurieulären Drüsen geschwollen und dort, wo es die tiefen cervicalen Drüsen sind, ist eher anzunehmen, dass die Infektion bereits per continuitatem durch den äusseren Gehörgang oder den Knochen in die Quellgebiete der tiefen Cervicaldrüsen vorgedrungen ist, als dass letztere auf dem Wege der zarten Lymphgefässe der Tube infiziert wurden.

Vielfach wird eine Drüsenschwellung am Warzenfortsatz für pathognomisch für Otitis media angegeben. Dabei ist zu beachten, dass die höchstgelegene subauriculäre Drüse (Gl. servical. superfic.) gewöhnlich hoch oben am Kopfnickeransatz liegt und so durch ihre Schwellung eine retroauriculäre Drüse vortäuschen kann. Direkte Beziehungen der Panke zu den Gl. mastoïdeae existieren, soweit wir wissen, nicht.

Maligne Tumoren des Mittelohres sind selten und greifen bald auf die Umgebung über und so auch auf die Lymphgebiete der Umgebung.

V. Die Lymphgefässe der Speiseröhre.

Am Rachen gehen die Lymphgefässe ohne bestimmte Grenze in jene des Oesophagus über.

Die Kapillaren in der Oesophagusschleimhaut stellen zartere, aber immerhin dichte längsgestellte Maschen dar. Ein zweites Netz breitet sich, nach Sakata, jenseits der Muskulatur aus, welches seine Wurzeln in der Muscularis hat. Diese sind von den Schleimhautnetzen getrennt, lassen sich wenigstens von dort aus nicht injizieren (Sappey, Sakata).

Die abführenden Stämme führen zu drei Drüsengruppen.

Die Lymphgefässe aus dem oberen Teil der Speiseröhre gelangen zunächst zu den in der Furche zwischen Oesophagus und Trachea gelegenen peritrachealen Drüsen und durch diese hindurch zu den an der Jugularis befindlichen tiefen Cervicaldrüsen und hauptsächlich zu der supraclavicularen Gruppe derselben.

Die Lymphgefässe aus dem mittleren Teile gelangen zu den mediastinalen, jene aus dem unteren Teile zu den an der Cardia des Magens gelegenen Drüsen.

Eine Grenze der einzelnen Abschnitte der Speiseröhre besteht nicht, da Lymphgefässe häufig lange Strecken im submukösen Gewebe nach oben oder unten verlaufen können, so dass die am Recurrens liegenden peritrachealen Drüsen und die tiefen Cervicaldrüsen von Gefässen gespeist werden können, welche vom mittleren Speiseröhrenabschnitt herstammen.

Klinisch haben diese Verhältnisse bei dem heutigen Stande der Chirurgie, wofern uns nicht die Bestrebungen Sauerbruchs nach dieser Richtung hin in nächster Zeit weiter fördern sollten, wohl wesentlich ein diagnostisches Interesse, insofern als Schwellungen der peritrachealen Drüsen zu Recurrenslähmungen führen können. Sakata fand bei 236 Oesophaguscarcinomen 18 Recurrenslähmungen (13 einseitige, davon 10 rechts und 3 links und 5 beiderseitige Recurrenslähmungen), welche er, wenigstens zum Teil auf Drüsenschwellungen, nicht auf ein Einwuchern des Primärtumors zurückführte.

Ferner werden Supraclaviculardrüsen auch bei Carcinom des mittleren Oesophagusabschnittes angesichts der weitgreifenden submucösen Lymphgefässverzweigungen beobachtet werden können.

VI. Die Lymphgefässe des Kehlkopfes und der Trachea.

(Tafel XI, Fig. 19 und 20.)

Der Reichtum der Kehlkopfschleimhaut an Lymphgefässen ist an den verschiedenen Stellen ein wechselnder. Die falschen Stimmbänder und die Morgagni'schen Taschen zeichnen sich sowohl durch die Dichte des von den Lymphgefässen gebildeten Maschenwerkes, als auch durch das stärkere Kaliber der Gefässe aus. Sie gehören zu den an Lymphgefässen reichsten Teilen des Larynx. Ein annähernd ebenso dichtes Gefässnetz bedeckt die hintere Fläche des Kehlkopfinnern. Auch die Epiglottis besitzt reichliche Lymphgefässnetze, besonders nach den Seiten hin, am freien Rande und auf der oberen Fläche des Kehldeckels, während sie an der unteren Fläche nach dem Ligamentum thyreo-epiglotticum zu, dort, wo die Schleimhaut straffer dem Knorpel anliegt,

spärlicher werden. Nahe den wahren Stimmbändern nehmen im Kehlkopf Grösse und Dichtigkeit der Gefässe rasch ab und auf den Ligamenta vocalia selbst sind sie am zartesten und spärlichsten. Hier gelingt es nur wenige, einander parallele äusserst zarte Kapillaren höchst unvollkommen darzustellen. Ueber die Lig. vocalia hinweg lässt sich die Injektionsmasse nicht treiben. Ebensowenig gelingt dies an der vorderen Kommissur, nur die hintere Kehlkopfwand ist mit reichen Lymphgefässen versehen, ohne dass hier der Injektion Aufhalt geboten wird.

Durch diese Eigentümlichkeiten der Lymphgefässe an den Stimmbändern wird das Kehlkopfinnere in zwei von einander ziemlich scharf geschiedene Lymphgebiete geteilt, ein oberes und ein unteres, welche nur durch die Lymphgefässe der hinteren Kehlkopfwand mit einander in Verbindung stehen. Die Grenze der Lymphgebiete wird durch die wahren Stimmbänder und die vordere Kommissur gebildet und ist bedingt durch die bereits erwähnte geringe Zahl der Lymphgefässe auf diesen sowie durch ihre auffallende Zartheit, sodass aus mechanischen Gründen ein Lymphaustausch über dieselben hinweg erschwert wird. Mir ist es niemals gelungen, die Lymphgefässe des anderen Kehlkopfgebietes über diese Grenzscheide hinaus zu injizieren.

Unterhalb der Stimmbänder breitet sich wiederum ein dichtes Netz aus, welches allerdings aus etwas zarteren Gefässen besteht als jene des oberen Lymphgebietes. Seine Maschen sind längliche und zarte, ihre Richtung eine schräg nach aussen und unten gehende. Nach der Trachea hin wird dieselbe eine mehr quere. Die Lymphgefässe der Trachea bilden ähnlich der subglottischen Gegend des Kehlkopfes ziemlich dicht gelagerte Maschen von erheblich zarteren und feineren Gefässen als dort. Die Richtung der Maschen ist eine quere, entsprechend der queren Lage der Trachealringe, während am membranösen Teile der Trachea das ziemlich dichte, aber ebenfalls zarte Lymphnetz eine Längsrichtung gewinnt.

Eine besondere Eigentümlichkeit der Kehlkopflymphgefässe und auch derjenigen der Trachea, welche bereits von Sappey und Poirier betont wurde, ist das auffallende Sichvermindern derselben beim Erwachsenen. Während die Injektion schöner Netze und die Füllung der regionären Drüsen beim Neugeborenen für den mit der Technik Vertrauten keine aussergewöhnlichen Schwierigkeiten bietet, gelingt bereits an den Organen von mehrere Jahre alten Kindern die Füllung der regionären Drüsen nicht mit derselben

relativen Leichtigkeit, und beim Erwachsenen bereiten Injektionen von Schleimhautnetzen grosse Schwierigkeiten. Bekanntlich nehmen die Lymphgefässe überhaupt mit zunehmendem Alter an Weite ab, doch ist mir dieses Verhältnis gerade bei Kehlkopf und Trachea in besonderer Weise aufgefallen.

Die Abflusswege der Lymphe aus dem Kehlkopf sind dreifache:

aus dem oberen Lymphgebiet an je einer lateralen Stelle des Organes;

aus dem unteren Lymphgebiet an einer vorderen und je einer hinteren Durchbruchsstelle.

1. Das obere Lymphgebiet sammelt sich an den seitlichen Teilen der Epiglottis, nahe den aryepiglottischen Falten, um dort den Kehlkopf zu verlassen und durch die Plica pharyngo-epiglottica und die Membrana thyreo-hyoidea ihre abführenden Gefässe nach aussen zu senden. Meist sind es je drei bis sechs Stämme, welche auf diese Weise beiderseits nahe vor der Arteria laryngea superior durch den lateralen Teil der Membrana thyreo-hyoidea hindurchtreten. Sie reduzieren sich sodann meist auf zwei oder vier Gefässe und ziehen in mehr oder weniger gerader Richtung, mitunter auch im Bogen lateralwärts, zum Teil entsprechend dem Verlauf der Arteria laryngea superior über die Carotis hinweg zu der oberen vorderen Gruppe der tiefen Cervicaldrüsen. Häufig gelangt einer der oberen Stämme auf einem nach hinten bis an das Ende des Zungenbeinhornes reichenden Bogen und nach Ueberkreuzung des Nervus hypoglossus hinter demselben nach aussen zu denselben Drüsen und zwar meist zu der typischen Drüse an der Vena jugularis interna und Facialis communis und zu den lateral von der Jugularis interna befindlichen Lymphknoten.

Einer der unteren Stämme kann in mehr nach abwärts gehender Richtung zu Drüsen gelangen, welche weiter abwärts an der Jugularis communis gelegen sind, ja es können sogar Gefässe unter Ueberkreuzung der anderen zu Drüsen hinabziehen, welche unweit der Kreuzungsstelle des Omo-hyoideus mit der Vene gelegen sind.

Auf ihrem Verlauf durchsetzen die beschriebenen Abflussstämme mitunter kleine Drüsen, welche unterhalb des sehnigen Ansatzes des Biventer am Zungenbeinhorn oder am lateralen Rande des

Musculus thyreo-hoideus gelegen sind. Diese Sehaltdrüsen sind aber nur von der Epiglottis, sowie vom Ligamentum aryepiglottieum und vom Sinus pyriformis aus zu injizieren. Ihre Füllung von den Sehleimhautnetzen des Kehlkopfinneren aus gelingt nieht.

Aus dem oberen Lymphgebiete des Kehlkopfes und von der Epiglottis her können Stämmehen, die dureh die Membrana thyreohyoidea durehtreten, aueh zu Drüsen gelangen, welehe der Sehilddrüse und ihrer Kapsel vorn und seitlieh aufliegen, also zu Drüsen, welehe topographiseh wohl zu den tiefen Cervicaldrüsen zu reehnen sind, die aber in diesen Fällen medianwärts versprengt erseheinen.

2. Aus dem unteren Lymphgebiet des Kehlkopfes, also aus dem subglottisehen Raume, sammelt sieh die Lymphe an zwei Stellen:

a) an der vorderen Peripherie des Larynx, am Ligamentum erieo-thyreoideum sive eonieum, also oberhalb des Ringknorpels;

b) an der hinteren Peripherie des Larynx, neben dem membranösen Teile der Trachea, am Ligamentum ericotraeheale, also unterhalb des Ringknorpels.

a) Vorn, oberhalb des Ringknorpels sind es wenige, äusserst dünne Stämmehen, die nahe der Mittellinie naeh aussen treten, sei es, dass sie beiderseits mit den Vasa erieothyreoidea oder genau median oder aber an all' den genannten Stellen die Membran durehbreehen. Ein oder mehrere Gefässe ziehen alsdann zu einer prälaryngeal gelegenen Drüse, die, wie wir in Kap. I sahen, meist median zwisehen den Museuli crieothyreoidei auf dem Ligamentum eonieum, manchmal etwas tiefer auf dem Isthmus oder aueh etwas seitlieh liegt. Mitunter kommuniziert diese Drüse mit einer zweiten, unterhalb von ihr gelegenen und ebenfalls als prälaryngeal zu bezeiehnenden Drüse.

Von diesen Drüsen ziehen einerseits zarte Stämmehen median über den Isthmus hinweg zu einer der prätracheal oberhalb des Jugulum gelegenen Drüsen, andererseits ziehen abführende Gefässstämme lateralwärts hinüber zu den tiefen eerviealen Drüsen und zwar vor allem zu einer Drüse, welehe in halber

Halshöhe der Jugularis anliegt. Poirier sah einmal ein Gefäss vom Ligamentum conicum nach oben über die Cartilago thyreoidea zu einer dort gelegenen Drüse treten.

Das nähere Quellgebiet der prälaryngealen Drüsengruppe ist der vordere subglottische Teil des Kehlkopfes von der unteren Fläche der wahren Stimmbänder an gerechnet.

b) Hinten, unterhalb des Ringknorpels, am Ligamentum crico-tracheale, dicht neben dem membranösen Teil der Trachea ist der zweite Sammelpunkt für die Lymphe aus dem subglottischen Larynxgebiet. Hier treten mehrere Stämmchen hervor, meist wohl drei bis sechs. Sie ziehen entlang dem Nervus recurrens, ihn teilweise umspinnend, zu kleinen Drüsen, welche in dessen Nähe in wechselnder Höhe liegen.

Eine dieser Drüsen wurde ganz nahe an der Austrittsstelle der Gefässe aus dem Larynxinnern seitlich vom Oesophagus angetroffen und von hier aus können Gefässverbindungen zu jenen mehr inkonstanten und retrooesophageal an der hinteren Circumferenz der Schilddrüse gelegenen Lymphknoten ziehen.

In einem Falle trat ein feines Gefässchen um den Ringknorpel herum nach vorn zu einer dem Isthmus thyreoïdeae aufliegenden Drüse (prälaryngealen Drüse).

Das Quellgebiet dieser Drüsengruppe ist in dem hinteren Teil des subglottischen Raumes und vor allem in der hinteren Larynxwand zu suchen.

Die Lymphgefässe der Luftröhre verlassen das Organ meist seitlich zwischen den Trachealringen, um sich zu zahlreichen Drüsen zu begeben, die in der von ihr und dem Oesophagus gebildeten Furche nahe dem Vagus liegen. Etwa in halber Höhe der Trachea ziehen durch die genannten Drüsen hindurch oder auch an ihnen vorbei, also direkt von der Luftröhrenschleimhaut aus, Gefässstämmchen lateralwärts und hinüber zu der unteren Gruppe der tiefen cervicalen, zu den supraclaviculären Drüsen.

Fast regelmässig treten einige zarte Gefässe vorn median oder nahe der Mittellinie am Ligam. cricotracheale, also unterhalb des Ringknorpels oder zwischen den oberen Trachealringen hervor, von denen ein oder zwei Stämmchen sich hinauf zu den prä-

laryngealen Drüsen begeben, während andere nach unten und lateralwärts ziehen.

Der **Kliniker** und speciell der **Chirurg** wird metastatische Drüsenaffektionen meist beim Kehlkopfkrebs erwarten und sie operativ zu behandeln haben. Doch auch die Tuberkulose spielt beim Kehlkopf eine gewisse Rolle.

Beim Carcinom werden die Metastasen meist seitlich am Hals gefunden.

Die Krankengeschichten berichten häufig über Drüsengeschwülste, die „seitlich am Hals", „unterhalb des Kieferwinkels", oder am vorderen Rand des Kopfnickers liegen, wie dies die Fälle von Schüller, Salzer, Wassermann, Parker, Madelung-Fraenkel u. A. beweisen.

Wenn das Carcinom die Mittellinie überschreitet, kommt es folgerichtig auch zu doppelseitigen Metastasen, wie ein Fall Maurers zeigt.

Bei streng einseitigem Sitz des Tumors sind gekreuzte Metastasen, soweit mir die Literatur bekannt, nicht beobachtet worden, auch bei der Injektion liessen sich zwar die Lymphkapillaren der entgegengesetzten Kehlkopfseite teilweise füllen; ihre Drüsen an der anderen Halsseite jedoch konnten nicht injiziert werden.

Auch Tochtergeschwülste, die am Hals dem Kehlkopfe näher liegen, kommen öfter vor.

So teilt Salzer eine Beobachtung mit, wo in Höhe des rechten Zungenbeinhornes eine haselnussgrosse Geschwulst unter der Haut lag. In Landerer's Fall war eine wallnussgrosse, harte mit dem Kehlkopf zusammen verschiebliche Drüse in der rechten Carotisfurche vorhanden. Einen ähnlichen Befund weisen die Beobachtungen Zeissl's und Woltering's und Kümmel's auf.

Wahrscheinlich sind wohl hier jene kleinen Schaltdrüsen gemeint, die am grossen Zungenbeinhorn bezw. nächst dem Schildknorpel wiederholt bei den anatomischen Untersuchungen gefunden wurden.

Die Lage der von den Metastasen ergriffenen tiefen Cervicaldrüsen der erkrankten Seite lässt keinen bestimmten Schluss auf die Lage des primären Tumors zu, denn die Lymphgefässe verlaufen unregelmässig, bald zu den oberen, bald zu den weiter abwärts gelegenen Drüsen. Nur zwei Tatsachen können als praktisch wichtig betont werden:

Einmal kann es auch hier ähnlich wie bei den anderen Tumoren des Kopf- und Halsgebietes vorkommen, dass die mehr abwärts am Omo-hyoideus gelegenen Cervicaldrüsen frühzeitig, vielleicht sogar vor der oberen Gruppe ergriffen werden können. Ihre Schwellung beweist also auch hier noch nicht die Inoperabilität des Tumors.

Sodann scheint die Gruppe der kleinen Schaltdrüsen am Schildknorpel selbst und an der Membrana thyreo-hyoïdea nicht zum Quellgebiet des Kehlkopfes, sondern zu dem der Epiglottis und des Sinus pyriformis zu gehören. Sie werden also demnach wohl nur Metastasen von Tumoren zeigen, die ausserhalb des Kehlkopfes ihren Sitz haben.

Sprechen doch v. Mikulicz und Kümmell gerade bei Tumoren des Sinus pyriformis davon, dass „eine solche Drüsenschwellung in der Lücke zwischen Schildknorpel und Zungenbein bei älteren Leuten immer für sehr verdächtig gehalten werden müsse."

Metastasenbildungen in den anderen regionären Drüsen des Kehlkopfes sind vielleicht seltener, was plausibel erscheint insofern, als die zuführenden Gefässe dieser Lymphknoten sowie auch deren kapillare Quellgebiete engere und zartere sind als die Quellgebiete des oberen Lymphgebietes. Jedenfalls finden sich in der Literatur wenig Hinweise auf die besagten Metastasen.

Maas und Albert-Zeisl berichten von Fällen mit Metastasenbildungen in den prälaryngealen Drüsen. Jurasz, Bergeat, Maurer weisen auf Metastasen in den Peritrachealdrüsen hin und auch ich konnte dies bestätigen.

Die retrooesophagealen Drüsen, welche vom Kehlkopf ebenfalls, wie wir sahen, injiziert werden können, sind ebenfalls mitunter Sitz von Metastasen gewesen.

Zeisl und Kümmell weisen auf solche Tumoren hin.

Der Chirurg wird also beim Larynx-Carcinom zunächst und vor allem die ganze Kette der tiefen cervicalen Drüsen auf der erkrankten Seite zu berücksichtigen haben. Wenn der Tumor auf das subglottische Lymphgebiet übergegriffen hat, werden ebenso die prälaryngealen, wie auch die peritrachealen und event. auch die retrooesophagealen Drüsen zu berücksichtigen sein. Bei Tumoren der Epiglottis sind die am Schildknorpel und Zungenbein gelegenen Schaltdrüsen zu beachten.

Die Chirurgie der tiefen cervicalen und der letztgenannten kleinen Schaltdrüsen wird, abgesehen von Verwachsungen, wohl keine wesentlichen Schwierigkeiten an sich bieten, während die peritrachealen und retroösophagealen Drüsenkörper wohl nur schwer und unvollkommen dem Messer zugänglich sein werden. Glücklicherweise stellt allerdings der Kehlkopfkrebs für gewöhnlich ein relativ gutartiges Leiden insofern dar, als er meist, allerdings nicht immer, relativ spät Metastasen in den regionären Drüsen setzt.

Die Tuberkulose wandert ebenfalls mitunter durch den Kehlkopf in die regionären Drüsen ein.

Die tiefen Cervicaldrüsen werden wohl häufiger und leichter von anderen Quellgebieten aus infiziert werden oder aber es wird das Abhängigkeitsverhältnis ihrer Erkrankung von jener des Kehlkopfes nur selten einwandsfrei zu erweisen sein. Immerhin kann dies vorkommen, wie ein Fall von Morrestin beweist.

Ein sonst gesunder Mann, der klinisch frei von jeder tuberkulösen Organerkrankung war, bekam einen Kehlkopfkatarrh und kurze Zeit darauf eine tuberkulöse Affektion der praelaryngealen Drüse und einer der tiefen cervicalen Drüsen, sodass man hier an der ätiologischen Wechselbeziehung der Drüsenschwellungen mit der Kehlkopfaffektion kaum zweifeln konnte.

In den peritrachealen Drüsen habe ich bei zahlreichen Obduktionen selten eine tuberkulöse Affektion gefunden. Hingegen konnte ich in den praelaryngealen Drüsen in jenen Fällen von Larynxphthise, wo diese Lymphknoten überhaupt vorhanden waren und die ich zu untersuchen Gelegenheit hatte, stets eine Tuberkulose einwandsfrei nachweisen. Diese Drüsen waren zwar meist nicht gross, selten grösser als ein Kirschkern oder Pflaumenkern; aber selbst in den kleinsten Drüsen, die Stecknadelkopfgrösse nicht überschritten, waren mikroskopisch unzweideutige Tuberkeln nachweisbar.

Auch klinisch haben Morestin, Riedel und ich solche Fälle beobachtet, bei welchen die Drüsen so gross wurden, oder käsig zerfallen und vereitert waren, dass sie eine chirurgische Behandlung erforderten.

Also auch die Tuberkulose des Kehlkopfes kann für die Infektion der regionären Drüsen in Frage kommen und auf diese

Kehlkopfkrebs. Arch. f. klin. Chir. 1885. Bd. XXXI. — de Santi, The lymphatics of the larynx and their relation to malignant disease of that organ. Lancet. 1904. June 18. — Sappey, Anatomie, Physiologie, Pathologie des vaisseaux lymphatiques. Paris 1874. — Schlatter, Erkrankungen der Kiefer etc. Handb. d. prakt. Chir. Bd. II. — Schlepegrell, Ueber Tuberkulose der Mundhöhle. Dissert. Göttingen 1902. — Schüller, Die Tracheotomie, Laryngotomie und Exstirpation des Kehlkopfes. Deutsche Chir. Lief. 37. — Stark, Der Zusammenhang von einfachen, chronischen und tuberkulösen Halsdrüsenschwellungen mit cariösen Zähnen. Beitr. z. klin. Chir. 1896. Bd. 16. — Teichmann, Das Saugadersystem. Leipzig 1861. — Ullmann, Ueber die Beziehungen kariöser Zähne zu Drüsenschwellungen bei Kindern. Dissert. Breslau 1902. — Wassermann, Kehlkopfkrebs. Deutsche Zeitschr. f. Chir. Bd. XXIX. — Westenhöffer, Ueber die Infektionswege der Tuberkulose im kindlichen Körper. Berl. klin. Wochenschr. 1904. No. 7 u. 8. — v. Winiwarter, Beiträge zur Statistik des Carcinoms. Stuttgart 1878. — Wölffler, Zur Geschichte und operativen Behandlung des Zungenkrebses. Arch. f. klin. Chir. Bd. 26. — Woltering, Monatsschr. f. Ohrenheilk. 1886. — Wolter, Ueber den Krebs der Nasenhöhle. Dissert. Leipzig 1900. — Zeissl, Wiener med. Presse. 1881. No. 44. — Zuckerkandl, Normale und pathologische Anatomie der Nasenhöhle und ihrer Anhänge. Wien-Leipzig 1893.

Zusammenfassung.

1. Die Lymphgefässe des Kopfes und des Halses kann man nach ihrem Verlaufe zweckmässig in verschiedene Lymphterritorien einteilen. Diese letzteren entsprechen im grossen und ganzen dem Stromgebiet der Blutgefässe und speziell jenem der Venen. Die regionären Drüsen liegen vielfach dort, wo grössere Venenzusammenflüsse oder Arterienverzweigungen stattfinden.

2. Von diesem Typus weichen die Lymphgefässe häufig ab. Es sondern sich nicht selten einzelne Drüsen von ihren zugehörigen Gruppen mehr oder weniger ab. Die Lymphstämme verlaufen häufig bogen- und schlingenförmig, kehren alsdann zum alten Strombett zurück oder treten zu benachbarten Lymphgebieten und Lymphdrüsen über. (z. B.: Das Einmünden von Lymphgefässen aus der Kinngegend in die oberflächlichen Cervicaldrüsen am unteren Parotispol.) Es ziehen mitunter gewisse Lymphstämme an näher gelegenen Drüsen vorbei. (z. B.: Die direkten Lymphbahnen aus Zunge und Kehlkopf zu den abwärts gelegenen tiefen Cervicaldrüsen an der Kreuzungsstelle des M. omohyoïdeus mit der V. jugularis.) Es kann sogar vorkommen, dass die regionären Drüsen übersprungen werden und sich die Gefässe in die Drüsen der nächstfolgenden Etappe senken. (z. B.: Die direkte Kommunikation der Lippen- und Kinngegend mit den tiefen Cervicaldrüsen.) Da die Lymphkapillaren überall die Mittellinie überschreiten, können mancherorts von der einen Organhälfte aus die contralateralen Drüsen injiziert werden (z. B. an der Zunge). Auch die abführenden Lymphstämme können an einigen Stellen zur entgegengesetzten Körperseite übertreten (z. B. die Gefässe der Lippenhaut, die medianen Zungengefässe).

3. Die einzelnen an Kopf und Hals in Betracht kommenden Lymphterritorien sind folgende:

a) Das Lymphstromgebiet, welches im wesentlichen dem Verlauf der Art. maxillar. externa und der Vena facialis anterior entspricht. Sein Quellgebiet umfasst die Hautteile der Kinn-, Lippen-, Nasen- und der angrenzenden Wangengegend, ferner die vordersten Schleimhautpartieen der Nasenhöhle und die vorderen und seitlichen Partieen der Mundhöhle (Alveolarfortsatz, Wangenschleimhäute), sowie die medianen Partieen des äusseren Auges. — Die regionären Drüsen sind die submaxillaren und die submentalen Drüsen. An der Wange sind mitunter die Wangenlymphdrüsen eingeschaltet. Die zweite Etappe stellen die tiefen Cervicaldrüsen dar (vordere Gruppe).

b) Das Lymphstromgebiet, welches im wesentlichen dem Verlauf der Transversa facici und der Temporalgefässe entspricht. Sein Quellgebiet umfasst die Hautteile der Nasenwurzel, der Stirn, der Schläfe und der vorderen Scheitelgegend und die lateralen Partieen des äusseren Auges, sowie die vordere Circumferenz des äusseren Ohres. Die regionären Drüsen sind die Parotislymphknoten und die am unteren Parotispol gelegenen oberflächlichen Cervicaldrüsen. Die zweite Etappe sind wiederum die tiefen Cervicaldrüsen (vordere Gruppe).

c) Das Lymphstromgebiet, welches im wesentlichen dem Verlauf der Vena auricularis posterior entspricht. Sein Quellgebiet umfasst die Scheitelgegend und die hintere Circumferenz des äusseren Ohres. Die regionären Drüsen sind sowohl die — mitunter nicht vorhandenen — Glandulae mastoïdeae, wie auch die tiefen Cervicaldrüsen, und hier hauptsächlich diejenigen, welche der Vena jugularis interna seitlich anliegen.

d) das Lymphstromgebiet, welches im wesentlichen den Occipitalgefässen entspricht. Sein Quellgebiet umfasst die Hinterhauptgegend. Die regionären Drüsen sind die — mitunter ebenfalls nicht vorhandenen — Occipitaldrüsen und die seitlichen tiefen Cervicaldrüsen (laterale Gruppe).

Je weiter das Quellgebiet sich vom Nacken nach abwärts senkt, desto mehr richtet sich der Lymphstrom zu den supraclavicularen und schliesslich zu den axillaren Drüsen hin.

4. Die Schleimhautpartieen der Halsteile der Atmungs- und der Verdauungswege entsenden ihre Lymphe zu den tieferen Cervicaldrüsen, und nur aus den vordersten Teilen der Nasenhöhle und den vorderen und seitlichen Partieen der Mundhöhle (Wange, Alveolarfortsatz) gelangen die Lymphadern auch zu den submaxillaren und submentalen Drüsen. (conf. No. 3. a.)

In diese erstgenannten Lymphwege sind verschiedene kleinere Drüsengruppen eingeschaltet, welche den Verdauungswegen mehr oder weniger anliegen. Es sind dies um Mundhöhle und Pharynx die Gl. sublinguales und retropharyngeales, um Kehlkopf, Luft- und Speiseröhre die Gl. laryngeales laterales (an der Membr. thyreo-hyoïdea.), die Gl. praelaryngeales und praetracheales, sowie die Gl. peritracheales am N. recurrens.

Die abführenden Lymphstämme verlaufen entweder nach vorn und abwärts, und zwar hinter dem Submaxillardreieck (aus Zunge, Gaumenmandeln), sowie durch die Membrana thyreo-hyoïdea (aus Sinus pyriformis und Kehlkopfeingang) zu den tiefen Cervicaldrüsen (vordere Gruppe), — oder aber dieselben verlaufen nach hinten, lateralwärts und abwärts, also hinter dem Gefäss-Nervenstrang und hinter dem Grenzstrang des Sympathicus (aus dem Naseninnern, der Tuba Eustachii und den rückwärts von ihr gelegenen Pharynxabschnitten) zu den tiefen Cervicaldrüsen, welche der Jugularvene seitlich anliegen, und zu jenen, welche lateral auf den Scalenis liegen. Aus den Halsteilen der Luft- und Speiseröhre gelangen die Gefässe vermittels der peritrachealen Drüsen im wesentlichen zu den supraclavicularen Lymphknoten.

5. Die Lymphgefässe der submaxillaren Speicheldrüse münden in die vordere Gruppe der tiefen Cervicaldrüsen; jene der Parotis münden, nachdem sie die in und an ihrer Substanz gelegenen Lymphknoten passiert haben, ebendorthin.

Aus der Schilddrüse werden die vorderen tiefen cervicalen und die supraclavicularen Drüsen gespeist. In die

abführenden Lymphstämme sind die praelaryngealen, die praetrachealen und die peritrachealen Drüsen eingeschaltet.

6. Das Sammelbecken der gesamten Lymphe aus Kopf und Hals ist der Plexus cervicalis profundus, dessen Glieder als tiefe Cervicaldrüsen bezeichnet werden. Sie werden eingeteilt in eine obere (Gl. cervicales prof. sensu strictiori) und in eine untere (Gl. supraclaviculares) Gruppe. Die Grenze ist der Omohyoïdeus. — Die obere Gruppe, schlechthin tiefe Cervicaldrüsen genannt, sind praktisch wiederum in eine vordere, um die grossen Halsgefässe gelagerte Gruppe, und in eine laterale, auf den Scalenis und dem Levator scapulae gelegene Gruppe einzuteilen. In der vorderen Gruppe springt typisch ein Lymphknoten besonders hervor, welcher nach abwärts vom lateralen Biventerbauch und an der Stelle gelagert ist, wo die Vena facialis communis gewöhnlich in die Vena jugularis mündet. Er nimmt die meiste Lymphe aus dem Submaxillar- und dem Submentalgebiet auf. Ein zweiter typischer Drüsenkörper liegt an der Kreuzungsstelle des Omohyoïdeus mit der Drosselvene. Er empfängt direkte Stämme aus Zunge und Larynx.

Aus dem Plexus cervicalis prof. gelangt die Lymphe in den Ductus thoracicus oder direkt in die Vene.

7. Das Lymphgefässsystem besitzt auch eine hohe pathologische und klinische Bedeutung; denn es verbreitet sich bekanntlich eine grosse Reihe von krankhaften Prozessen zunächst und vor allem auf ihm. Dieser Umstand hat aber auch zur Folge, dass seine Topographie einem grossen Wechsel unterworfen ist. Es können danach einzelne Gefässe und Gefässbezirke verlegt, verstopft werden, sodass der Lymphstrom gezwungen ist, andere Wege zu suchen; es können wahrscheinlich wohl auch alte Lymphbahnen veröden und sich neue bilden, ja sogar neue Drüsen entstehen. Trotzdem hat aber die normale topographische Anatomie des Lymphgefässsystems auch für den Pathologen und Praktiker einen nicht zu unterschätzenden Wert, da sie ihm gewissermassen als Richtschnur in komplizierten pathologischen Verhältnissen dienen kann.

8. Besonders der Chirurg wird sich bei seinen Operationen, zumal angesichts maligner Tumoren, der normalen Topographie des Lymphgefässapparates erinnern,

um alle einem bestimmten Quellgebiet zugehörigen Drüsen berücksichtigen zu können. Dabei wird er auch all die oben beschriebenen Unregelmässigkeiten im Abfluss der Lymphe in den Bereich seiner Erwägungen zu beziehen haben.

9. Bei malignen Tumoren im Kopf- und Halsgebiet sollen stets in typischer Weise Drüsenausräumungen vorgenommen werden, und wo dies möglich ist, sollen die Drüsen samt ihrem umgebenden Fettgewebe und den verbindenden Lymphbahnen in toto herausgelöst und nach dem Primärtumor hin abgehoben werden. Dies geschieht im Submaxillargebiet am besten nach dem Kocher'schen Verfahren, im tiefen Cervicalgebiet in analoger Weise von unten nach oben hin.

10. Die Freilegung der Drüsengebiete wird in zweckentsprechender Weise durch die Kocher'schen Schnittführungen erreicht. Für das Submaxillardreieck kommt auch der Stieda'sche Lappenschnitt in Frage und das tiefe Cervicalgebiet legt ein grosser Kragen- oder Lappenschnitt oder aber ein muskulo-cutaner Lappen, der den Kopfnicker enthält, in übersichtlicher Weise frei.

11. Für die Halsdrüsentuberkulose sind ähnliche Grundsätze massgebend. Bei unkomplizierten Lymphomoperationen kann man den Kocher'schen Querschnitt mehr nach der Supraclaviculargegend hin verlegen, also dorthin, wo ein Halskragen die Narbe leicht deckt. Vermöge der Elastizität der Halshaut ist es dann möglich, den Hautschnitt nach allen Richtungen hin zu verschieben und so fast alle Drüsengebiete für das Auge und das Messer zugänglich zu machen.

Druck von L. Schumacher in Berlin N. 24.

Tafel I.

Fig. 1. Die Drüsen der oberen Halsgegend.

a) Die Submaxillardrüsen: Drüse I an der V. sublingualis. — Drüsengruppe II wird von zwei grösseren Einzeldrüsen dargestellt, die median der Art. maxill. ext. liegen. — Drüse III liegt hier in dem relativ hohen Zusammenflusswinkel der V. facialis ant. und post.

b) Die Submentaldrüsen; zwei derselben sind typisch gelegen, eine kleine dritte ist über den Zungenbeinkörper hinweg versprengt.

c) Die oberflächlichen Cervicaldrüsen. Eine derselben liegt hier am unteren Parotispol, eine andere ist an der V. jugul. ext. nach abwärts versprengt.

d) Eine Wangenlymphdrüse in Mundwinkelhöhe.

e) Zwei tiefe Cervicaldrüsen sind am vorderen Kopfnickerrande sichtbar (die typische, nahe dem Venenzusammenfluss gelegene Gruppe).

Fig. 2. Die Wangenlymphdrüsen. (Kombinationsbild.)

a) Die supramandibulare Gruppe auf dem Unterkiefer.

b) Die Buccinatorgruppe, die als vordere und hintere Gruppe in Mundwinkelhöhe vor und hinter der V. facial. ant. gelegen ist.

c) Die Oberkiefergruppe.

(Die Submaxillardrüsen und eine oberflächliche Cervicaldrüse zeigt dieses Präparat in typischer Anordnung.)

UNIVERSITY OF LONDON

Taf. I.

Fig. 1.

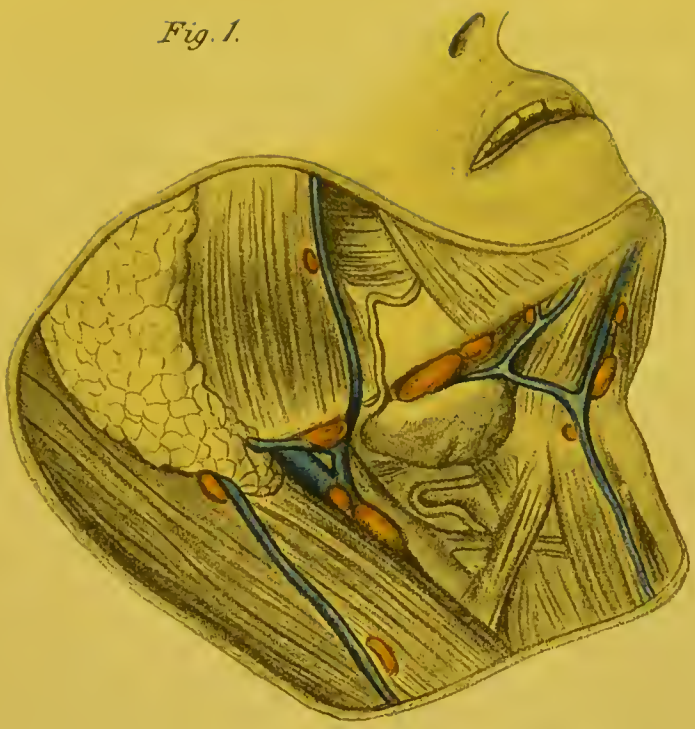

Fig. 2

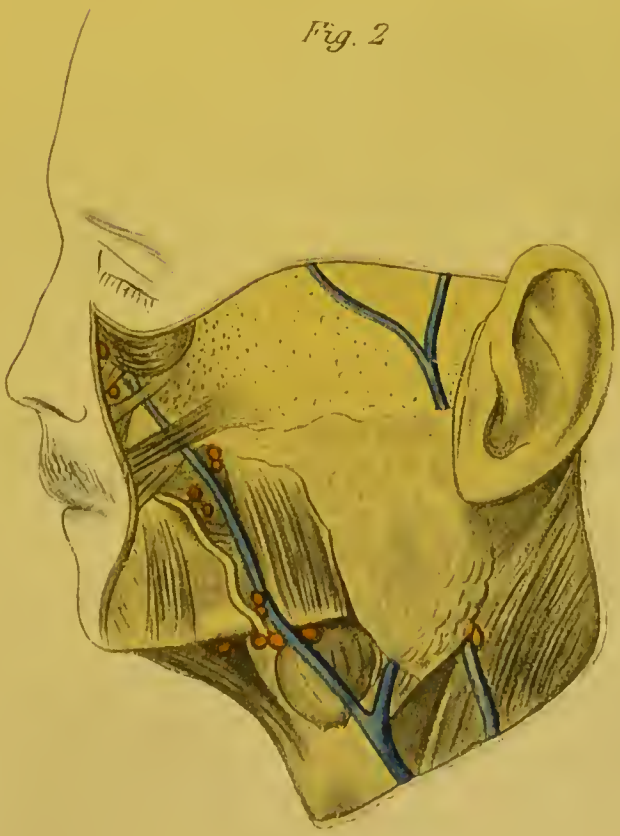

M. Flessner del.

L. J. Thomas lith. Inst., Berlin S.O.

Tafel II.

Fig. 3. Die Drüsen der Parotis und der hinteren Kopfgegend.

a) Die Parotislymphdrüsen: Der typische, subfascial gelegene und zwei praeauriculare Lymphknoten sind sichtbar.

b) Die oberflächlichen Cervicaldrüsen: Die eine derselben liegt im unteren Parotispol eingebettet, drei weitere liegen entlang der V. jugul. ext. und ein kleiner atypischer Knoten ist an dem vorderen Kopfnickerrande nach unten versprengt.

c) Die Gl. mastoïdeae. Hier ist eine derselben unterhalb des M. retrahens auriculae vorhanden.

d) Die Gl. occipitales. Sie liegen, zwei an Zahl, nahe der Art. occipitalis.

Fig. 4. Die retropharyngealen Drüsen.

(Nach Fortnahme der hinteren Kopfhälfte sind die hintere Pharynxwand und beiderseits der Gefässnervenstrang sichtbar. Fig. 18 auf Tafel X zeigt das analoge Bild beim Kind mit injizierten Lymphgefässen.)

Hier ist die linksseitige Retropharyngealdrüse vorhanden. Lateral von den grossen Gefässen treten die tiefen Cervicaldrüsen aus dem Fettgewebe heraus.

Taf. II.

Fig. 3.

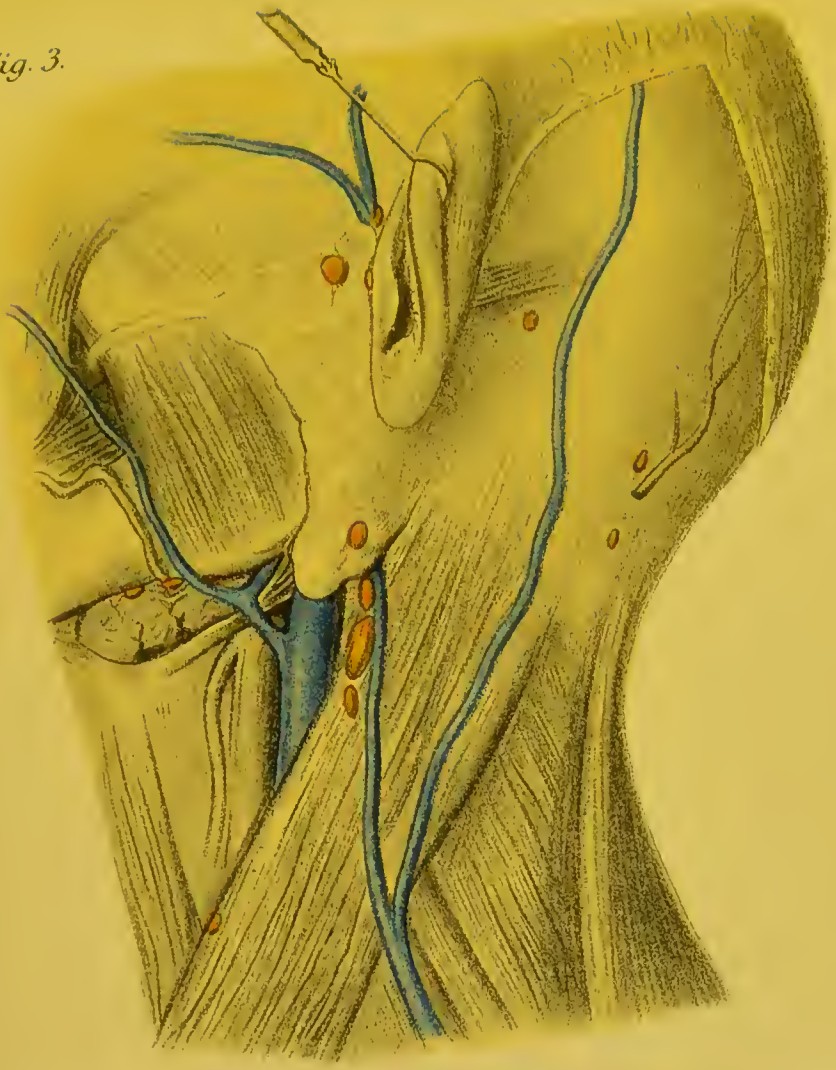

Fig. 4.

[illegible] del.

L. J. Thomas, Lith. Inst., Berlin S 53

Tafel III.

Fig. 5. Uebersichtsbild der Halslymphdrüsen.

a) Drei typische Submentaldrüsen.

b) Die drei submaxillaren Drüsengruppen in typischer Anordnung.

c) Die tiefen Cervicaldrüsen.

1. Die mediane obere Gruppe mit dem typischen Lymphknoten am Venenzusammenfluss, darunter eine zweite Drüse. Die lateral der Vene gelegene Drüsenkette enthält häufig mehr Glieder; aber auch hier ist der typische Lymphknoten an der Kreuzungsstelle des Omohyoïdeus mit der Vene vorhanden.
2. Die laterale Gruppe, die sich auf den Scalenis ausbreitet.
3. Die untere Gruppe oder Gl. supraclaviculares, die unterhalb des Omohyoïdeus gelegen ist.

Fig 5

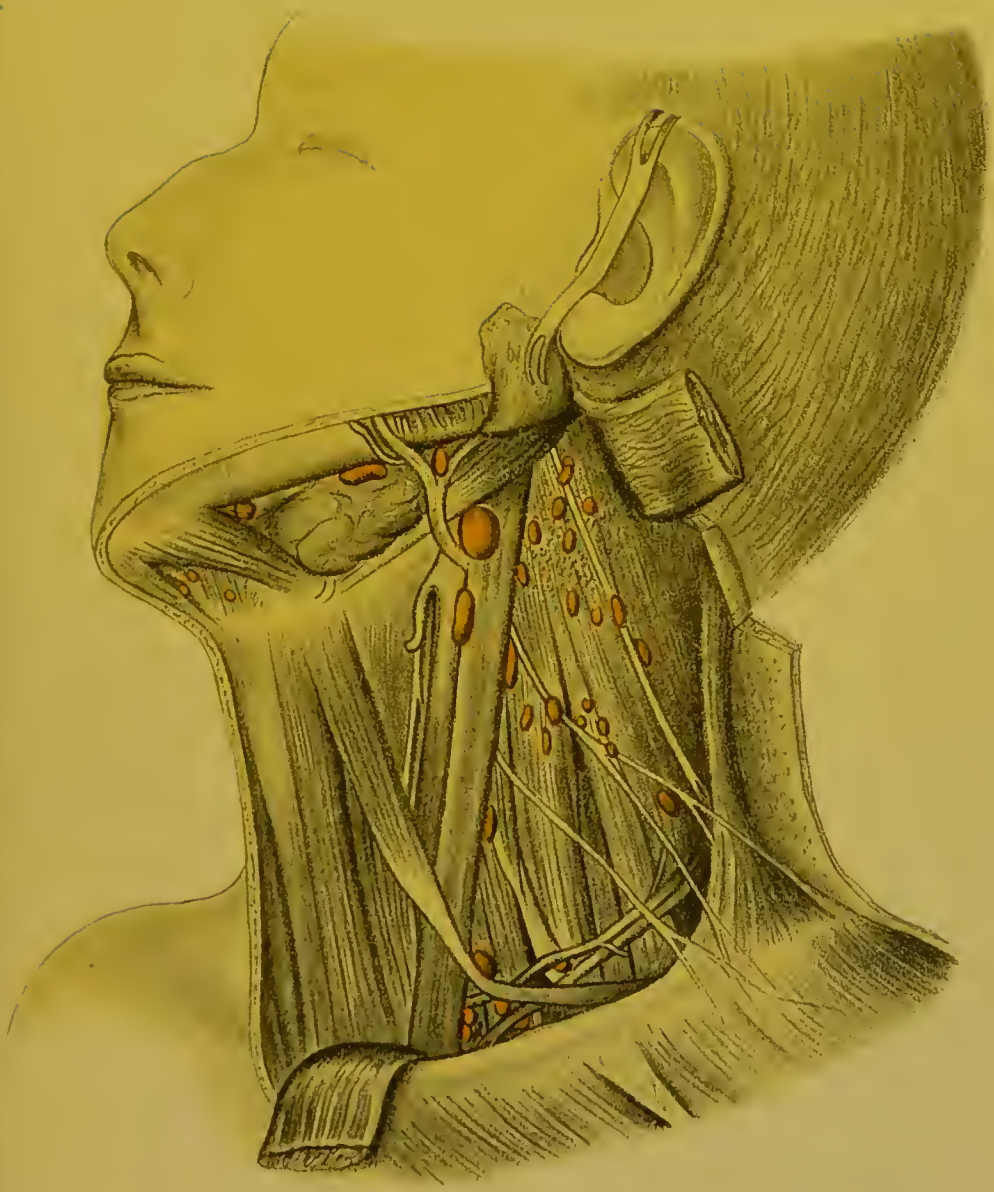

M. Flesner del.

Tafel IV.

Fig. 6. Uebersicht über die Lymphgefässe und die regionären Drüsen der Kopfhaut.

a) Die Lymphgefässe der Kinn-, Mund-, und Nasengegend, die zu den submentalen, submaxillaren (oberflächlichen cervicalen) und schliesslich zu den tiefen cervicalen Drüsen (vordere, obere Gruppe) ziehen.

b) Die Lymphgefässe aus dem Temporalgebiet, die zu den Parotisdrüsen, den oberflächlichen Cervicaldrüsen und schliesslich zu denselben tiefen Halsdrüsen ziehen.

c) Die Lymphgefässe aus dem Gebiet der Auricularis post., die zu den Gl. mastoïdeae und vor, hinter und zwischen den Fasern des Kopfnickeransatzes zu den tiefen Cervicaldrüsen gelangen.

d) Die Lymphgefässe der Hinterhauptgegend, welche zu den occipitalen und schliesslich zu den seitlichen tiefen Halsdrüsen gelangen.

Fig. 7. Die Lymphgefässe und Drüsen der seitlichen Unterlippengegend (in Analogie des Unterlippencarcinoms).

Die submentalen, submaxillaren Drüsen, eine Gl. supramandibularis und die vordere obere Gruppe der tiefen Cervicaldrüsen sind injiziert. Ein Gefäss zieht von einer submentalen Drüse zur anderen Körperseite hinüber.

Fig 6

Fig. 7.

L.J Thomas Lith Inst, Berlin S 59

Tafel V.

Fig. 8. Die Lymphgefässe der Nackengegend.

Von der Nackengegend zieht ein Teil der Gefässe hinüber zu den tiefen Cervical- und Supraclaviculardrüsen, zum Teil schon hinunter zu den Axillardrüsen. Am Schulterblatt passiert ein Gefäss eine kleine Schaltdrüse (conf. Kap. II, S. 62).

Fig. 8

M. Flesner del.

L.J. Thomas, Lith. Inst., Berlin S.53

Tafel VI.

Fig. 9. Die Lymphgefässe des äusseren Auges

Die oberflächlichen, im wesentlichen der Lidhaut entstammenden Gefässe sind schwarz angegeben, die tiefen, im wesentlichen der Conjunctiva entstammenden und hinter dem M. orbicularis verlaufenden Gefässe sind blau angegeben.

Ihr Verlauf geschieht einerseits zum Submaxillargebiet, andererseits zum Parotisgebiet. (Die Parotis ist halb gespalten, um die tiefen Drüsen sichtbar zu machen.)

Vorn ist eine Wangenschaltdrüse, rückwärts eine subcutane Parotisschaltlymphdrüse (blau) injiziert.

Fig. 10. Die Lymphgefässe der Ohrmuschel.

Aus den vorderen Partien steuern sie den Parotislymphdrüsen, besonders den praeauricularen zu. — Aus den hinteren und oberen Partien ziehen die Lymphgefässe zu den Gl. mastoïdeae und vor oder durch den Kopfnicker zu den tiefen Cervicalen. Von den unteren Teilen der Ohrmuschel sind die oberflächlichen Cervicaldrüsen injiziert.

Fig 9

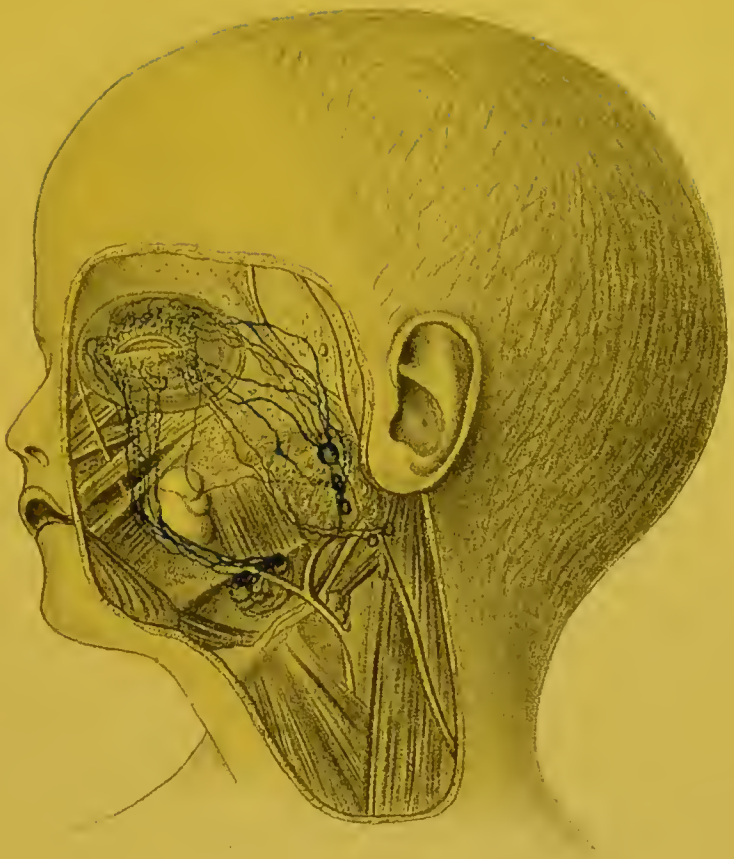

Fig 10

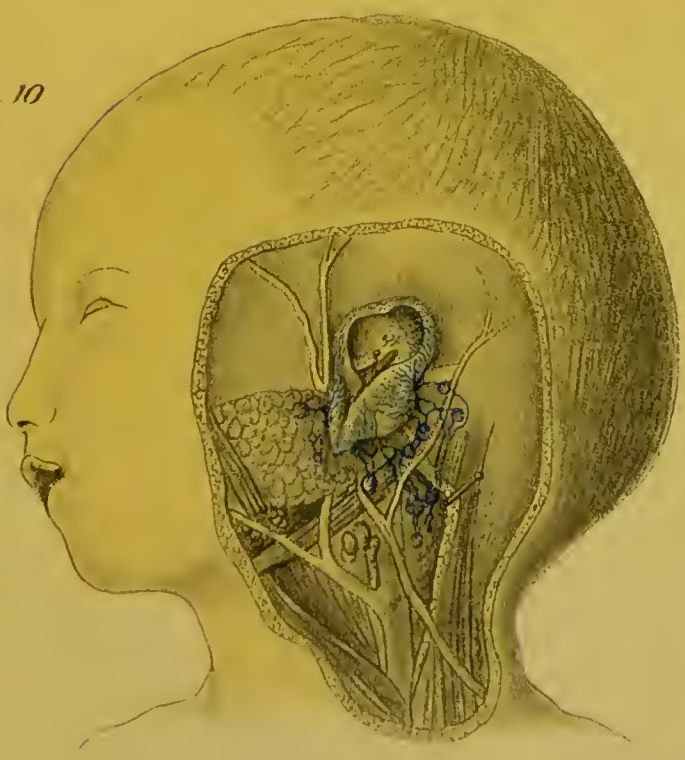

L.J. Thomas, lith. Inst., Berlin S.53

Tafel VII.

Fig. 11. Die Lymphgefässe des äusseren Gehörganges.

(Die Ohrmuschel ist nach hinten und oben verzogen, um die Aussenwand des Gehörganges sichtbar zu machen.)

Aus der vorderen Circumferenz des Meatus sind die praeauricularen, aus der unteren Circumferenz die infraauricularen (oberflächlichen cervicalen) und aus der hinteren Circumferenz die tiefen cervicalen injiziert. (Die letztgenannten Gefässe verlaufen auch hier vor dem Kopfnickeransatz hinab, sowie auch zwischen seinen Fasern hindurch.)

Fig. 12. Die Lymphgefässe der Speicheldrüsen und der Schilddrüse.

a) Von der Gl. submaxillaris aus sind die tiefen Cervicaldrüsen (vordere, obere Gruppe) injiziert.

b) Von der Gl. parotis aus füllen sich die Parotislymphdrüsen, die oberflächlichen und schliesslich die tiefen Cervicaldrüsen.

(Die Parotis ist auch hier teilweise gespalten, um die tiefen Drüsen teilweise sichtbar zu machen.)

c) Von der Schilddrüse ziehen die Gefässe nach drei Richtungen: nach oben zu den praelaryngealen, seitwärts zu den tiefen cervicalen und abwärts zu den praetrachealen Drüsen. (Die rückwärts zu den peritrachealen Drüsen ziehenden Gefässe sind hier nicht sichtbar.)

Fig. 11.

Fig. 12.

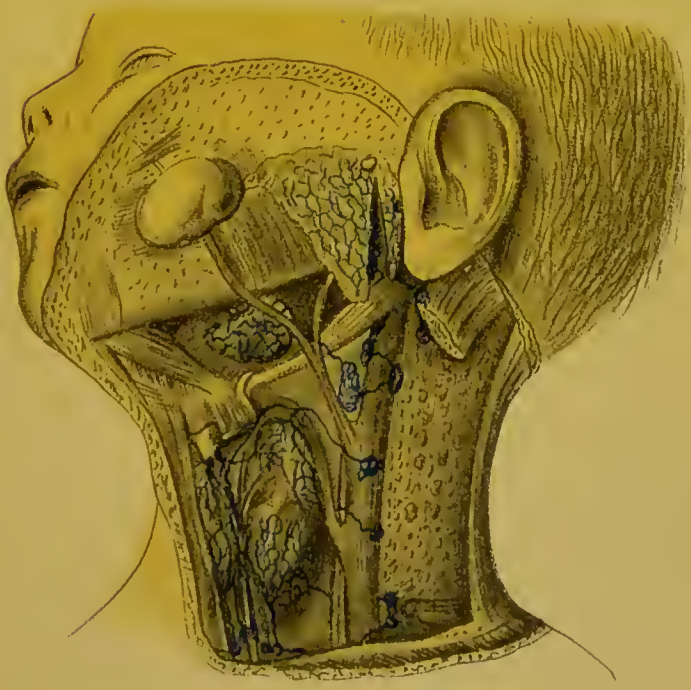

M. Flessner del.

L. J. Thomas, Lith. Inst., Berlin S.53

Tafel VIII.

Fig. 13. Die Lymphgefässe des Naseninnern.

(Der Kopf ist halbiert, die hintere und obere Rachenwand sind etwas nach vorn abgehoben, um die retropharyngealen Gefässe und Drüsen sichtbar zu machen.)

Die zarten Gefässe der Nasenschleimhaut verlassen am Rachendach und in der Tubengegend die Organe und gelangen zu den Retropharyngealdrüsen und durch sie oder an ihnen vorbei zu den tiefen Cervicaldrüsen.

Fig. 14. Die Lymphgefässe der Kinnhaut und der Wangenschleimhaut.

a) Die Lymphgefässe der Kinnhaut, welche zu den submentalen Drüsen und zur Gl. submaxill. I ziehen und schliesslich zu den tiefen Cervicalen gelangen. Im Submentalgebiet kreuzen sich die Gefässe beider Körperhälften.

b) Die Lymphgefässe der Wangenschleimhaut, die in Höhe des Fettpfropfens nach aussen treten und zu den Submaxillardrüsen II und III, zu den oberflächlichen cervicalen und schliesslich zu den tiefen Halsdrüsen gelangen.

Fig. 13.

Dr. E. Loeschmann del.

Fig. 14.

M. Flassner d. L.

L. J. Thomas, Lith. Inst., Berlin S. 53.

Tafel IX.

Fig. 15. Die marginalen Lymphgefässstämme der Zunge.

(Der Unterkiefer ist seitlich reseziert, die Weichteile entsprechend fortgenommen, um die Zunge mit der Gl. sublingualis sichtbar zu machen.)

Aus der Zungenspitze gelangt ein Gefäss zu L. Gl. submaxillaris I. Weitere Gefässe ziehen hinter der sublingualis. zu den tiefen Cervicalen. Am vorderen und hinteren Pol ist je eine kleine Schaltdrüse (Gl. lingualis lat.) injiziert.

Fig. 16. Die medianen Lymphgefässstämme der Zunge.

(Unterkiefer und Zungenmuskulatur [Genioglossus] sind median gespalten und auseinander gezogen, die Halsmuskulatur frei präpariert.)

Ein medianer Stamm zieht zur rechten Seite des Kinnes und zu der Gl. submaxill. I dextra. — Die übrigen Stämme ziehen zu den tiefen cervicalen und auch hier, wie in Fig. 15, zu den weiter abwärts, am Omohyoïdeus gelegenen Drüsen.

Zwischen den Genioglossi ist (links) eine Schaltdrüse (Gl. sublingualis med.) injiziert und ein Stamm überschreitet die Mittellinie zu den rechtsseitigen Drüsen.

Fig. 15.

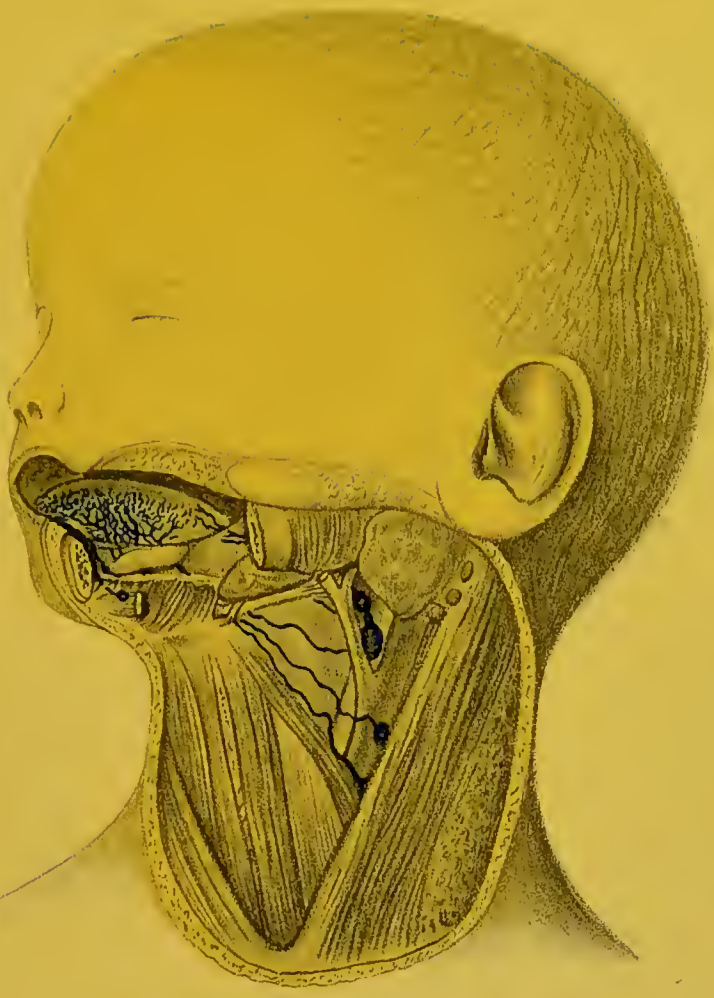

Fig. 16.

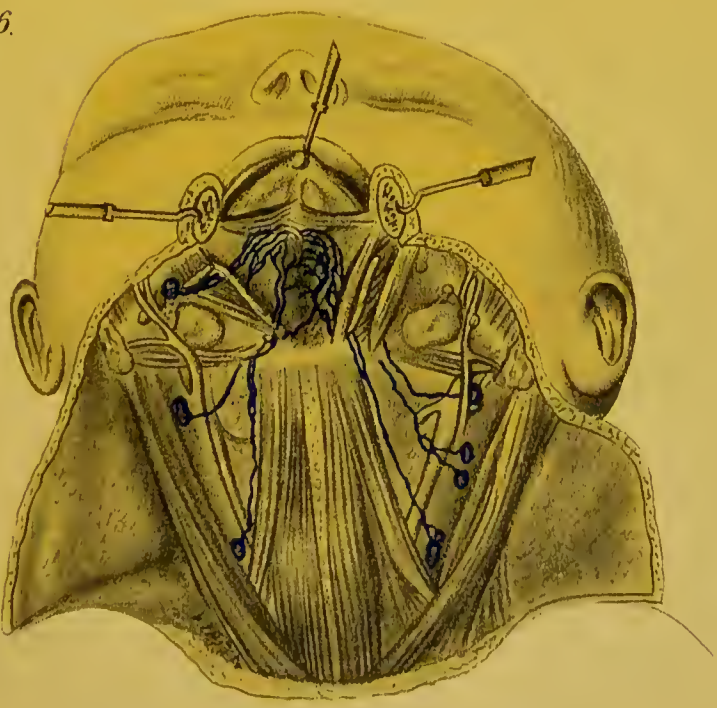

M. Flesner del.

L.J. Thomas, Lith. Inst., Berlin S.53

Tafel X.

Fig. 17. Die Lymphgefässe der Tonsillengegend.

(Der Unterkiefer ist seitlich reseziert, die Weichteile fortgenommen, so dass Oberkiefer und Zunge, umrandet von einem Teil der Mundhöhlenschleimhaut, sichtbar sind.)

Die Lymphgefässe treten aus der Schleimhaut hervor und ziehen hinter den Gefässen und dem lateralen Biventerbauch zu den tiefen Cervicaldrüsen.

Fig. 18. Die retropharyngealen Lymphgefässe und Drüsen.

(Der hintere Teil des Kopfes ist fortgenommen, so dass die Retropharyngealgegend, beiderseits begrenzt von dem Gefässnervenstrang, sichtbar ist. Die Stümpfe der M. recti capit. sind nach oben geschlagen.)

Die median heraustretenden Gefässe ziehen vor und hinter (punktiert gezeichnet) dem M. rect. capit. lateralwärts zu den Gl. retropharyngeales med. und lat. und hinter dem Gefässnervenstrang hinüber zu den tiefen Cervicaldrüsen.

Fig. 17

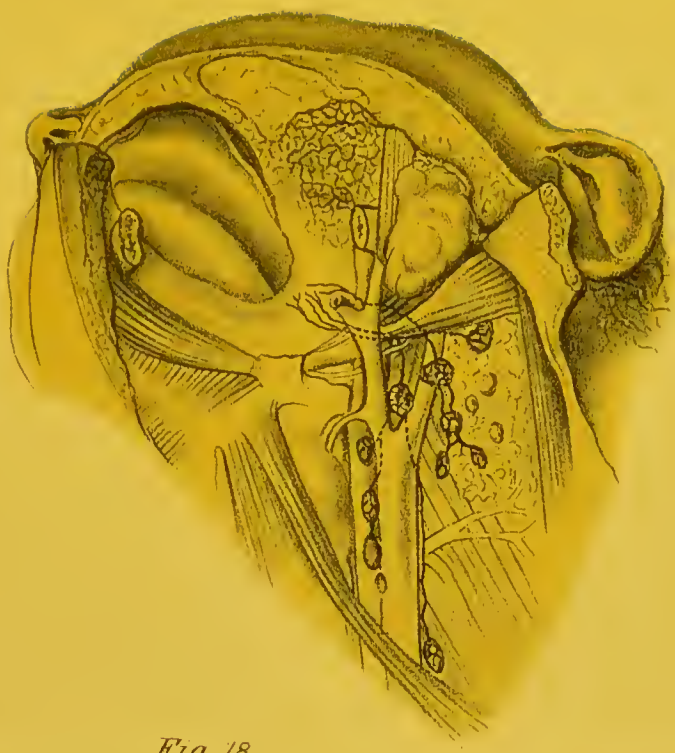

Fig. 18.

Dr. E. Loeschmann del.

L. J. Thomas, Lith. Inst., Berlin S 53.

Tafel XI.

Fig. 19. Die Lymphgefässe des Kehlkopfes und die peritrachealen Drüsen.

Der Kehlkopf, von hinten geöffnet, zeigt die intralaryngealen Schleimhautnetze, die links auf den Oesophagus übergreifen. Rechts sind die peritrachealen Drüsen an der hinteren Schilddrüsencircumferenz und am N. recurrens injiziert, zu dem die Lymphstämme durch das Lig. crico-tracheale und zwischen den Trachealknorpeln hindurch gelangen.

Fig. 20. Die Lymphstämme und die regionären Drüsen des Kehlkopfes.

a) Durch die Membrana thyreohyoïdea treten die Stämme hindurch, um zu den tiefen Cervicaldrüsen zu ziehen. Eine kleine Schaltdrüse ist am Zungenbein injiziert.

b) Durch das Lig. conicum ziehen Gefässe zu zwei praelaryngealen Drüsen und von diesen aus einerseits zu einer praetrachealen, andererseits um den vorderen Schilddrüsenpol herum zu einer (mehr abwärts am Omohyoïdeus gelegenen) tiefen Cervicaldrüse.

Fig. 19.

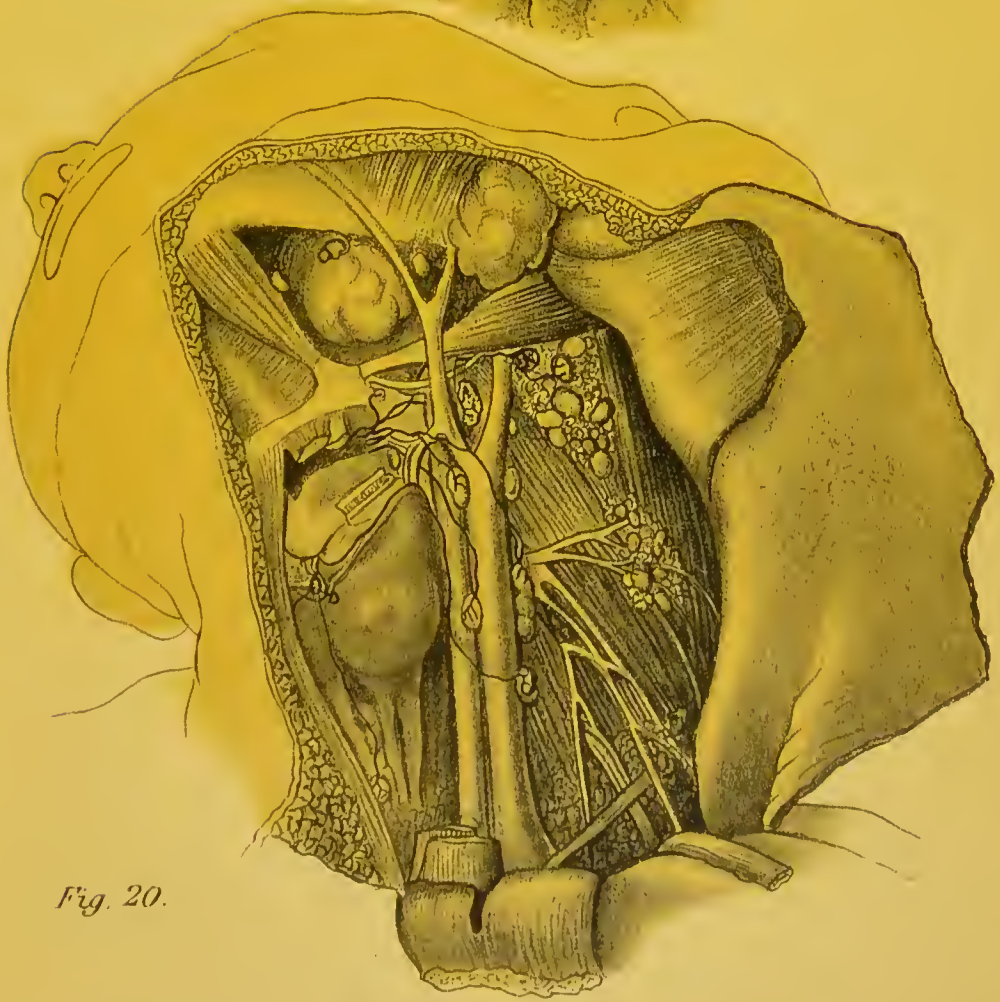

Fig. 20.

Dr. F. Loeschmann del.

L. J. Thomas, Lith. Inst., Berlin S. 53

Verlag von **August Hirschwald** in Berlin.

König's Lehrbuch der Chirurgie
für Aerzte und Studierende. IV. Band.
Allgemeine Chirurgie.
Zweite Auflage vollständig neu bearbeitet von Prof. Dr. **Otto Hildebrand.**
1905. gr. 8. Mit 361 Abbildungen. 21 M.

Lehrbuch der speziellen Chirurgie
für Aerzte und Studierende
von Geh. Med.-Rat Prof. Dr. **Franz König.**
Achte Auflage. In drei Bänden. gr. 8. 1904. 1905. 49 M.
I. Bd. Mit 145 Holzschn. 15 M. — II. Bd. Mit 126 Holzschn. 17 M.
III. Bd. Mit 158 Holzschn. 1905. 17 M.

Beiträge zur Chirurgie der Gallenwege und der Leber
von Geh. San.-Rat Prof. Dr. **Werner Körte.**
1905. Mit 11 Tafeln und 16 Textabbildungen. 18 M.

Untersuchungen über Knochenarterien
mittels Röntgenaufnahmen injizierter Knochen und ihre Bedeutung für einzelne pathologische Vorgänge am Knochensysteme.
Von Prof. Dr. **E. Lexer**, Dr. **Kuliga** u. Dr. **Türk.**
gr. 8. Mit 22 stereoskopischen Bildern und 3 Taf. 18 M.

Erste ärztliche Hilfe bei plötzlichen Erkrankungen und Unfällen.
In Verbindung mit Wirkl. Geh. Rat **v. Bergmann**, weil. Geh. Med.-Rat Dr. **Gerhardt**, Geh. Med.-Rat Dr. **Liebreich** Prof. Dr. **A. Martin**,
bearbeitet und herausgegeben von Prof. Dr. **George Meyer.**
Zweite Auflage. 1905. 8. Mit 4 Textfig. Gebunden. 8 M.

Anleitende Vorlesungen für den Operations-Kursus an der Leiche
von Wirkl. Geh. Rat Prof. **E. v. Bergmann** und Dr. **H. Roehs**, Generalärzte im Preuss. Sanitätskorps.
Vierte erweiterte Auflage.
I. Teil. 190[illegible] Mit 60 Abbildungen. Gebunden 5 M.
II. Te[illegible] Mit 76 Abbildungen. Gebunden 4 M.

Kompendi[illegible]perations- und Verbandstechnik
von Geh. Me[illegible]f. Dr. **Ed. Sonnenburg** und Dr. **R. Mühsam.**
I. Teil. Allgemeine Operationstechnik, Verbandstechnik.
8. Mit 150 Textfig. 1903. 4 M.
II. Teil: Spezielle Operationstechnik. 8. Mit 194 Textabbildg. 1903. 6 M.
(Bibliothek von Coler-Schjerning XV. u. XVI. Bd.).

Die Blinddarmentzündung (Perityphlitis)
in der Armee von 1880—1900
von Generalarzt Dr. **Fr. Stricker.**
1906. 8. Mit 10 Tafeln. 4 M. (Bibliothek v. Coler-Schjerning. XXIII. Bd.)

Druck von L. Schumacher in Berlin [illegible]